



OCT et sécheresse oculaire

Adil El Maftouhi^{1,2}, Christophe Baudouin²

La sécheresse oculaire est une pathologie multifactorielle qui affecte les larmes et la surface oculaire et qui peut entraîner des lésions de l'épithélium conjonctival et cornéen. Malgré des études ayant déjà montré des facteurs de prolifération et de différenciation de l'épithélium conjonctival, on en sait encore peu sur la prolifération et les modifications de l'épithélium cornéen. Nous rapportons, au travers de cet article, la morphologie de l'épithélium cornéen au cours de différents degrés de sécheresse oculaire et l'intérêt de l'OCT dans l'évaluation de la surface oculaire.

Une régénération continue des cellules épithéliales est fondamentale pour garantir leurs fonctions et plusieurs facteurs tels que le film lacrymal, l'innervation neuronale et le clignement réflexe contribuent à maintenir un environnement favorable au renouvellement de l'épithélium cornéen.

Les progrès de l'imagerie par OCT *Spectral Domain* permettent d'appliquer leur haute résolution axiale au segment antérieur et d'imager avec une très grande précision et de manière rapide et non invasive la cornée. Il est ainsi possible de mettre en évidence toutes les différentes interfaces, et en particulier l'épithélium cornéen, avec la réalisation de cartographies pachymétriques épithéliales. La mesure de l'épithélium cornéen en OCT incluant le film lacrymal offre une projection de l'état de la surface oculaire.

Le remodelage de l'épithélium cornéen ainsi que sa capacité compensatrice pour maintenir un équilibre biomécanique de la cornée sont connus et son rôle est important pour conserver une qualité optique élevée.

Topographie de l'épithélium cornéen normal en OCT

Reinstein *et al.* ont été les pionniers dans l'analyse de l'épithélium cornéen avec la réalisation de cartographies de l'épithélium cornéen sur toute la surface cornéenne grâce à un appareillage d'échographie de très haute fréquence, l'Artémis [1]. D'après leur étude, l'épaisseur épithéliale moyenne d'un sujet normal, excluant l'épaisseur du film lacrymal d'environ $4,79 \pm 0,88 \mu\text{m}$, était de $53,4 \pm 4,6 \mu\text{m}$. Leurs travaux avaient démontré que l'épithélium

cornéen était plus épais dans sa partie inférieure que dans sa partie supérieure dans les cornées normales, ce qui est probablement lié au frottement résultant de la dynamique du clignement des paupières (*figure 1*). En effet, le mouvement plus ample de la paupière supérieure crée davantage de frottements sur la surface oculaire et exerce un effet mécanique sur les cellules épithéliales en induisant un amincissement de l'épithélium.

Les récentes évolutions de l'OCT, notamment en matière de résolution axiale, nous permettent, grâce à des outils de segmentation, de pouvoir isoler la couche de l'épithélium cornéen en détectant automatiquement le film lacrymal et l'interface épithélium-couche de Bowman. Le

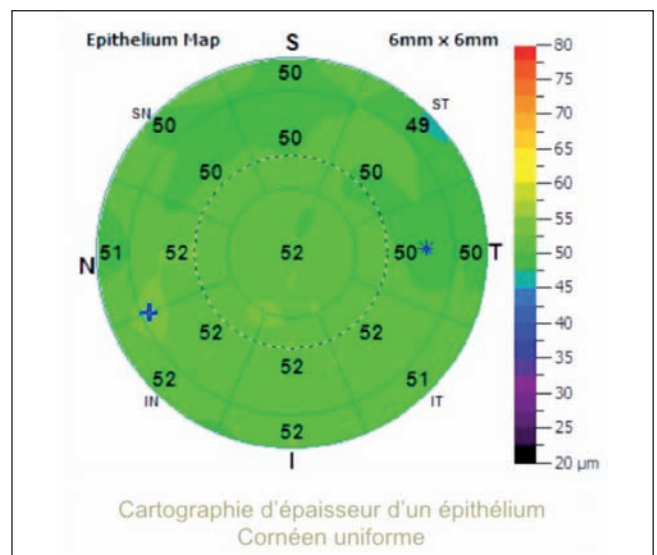


Figure 1. Pachymétrie épithéliale d'un patient avec une surface oculaire normale. On retrouve un épithélium cornéen légèrement plus mince en région supérieure qu'en inférieure et un épithélium plus épais en région nasale qu'en temporal.

1. Centre Rabelais, Lyon 2. Centre hospitalier national d'ophtalmologie des Quinze-Vingts, Paris

Dossier

logiciel permet ensuite de générer une topographie de l'épithélium cornéen de 6 x 6 mm ou de 9 x 9 mm. L'un des appareillages actuellement les plus aboutis en la matière est l'OCT XR Avanti (Optovue, Fremont, États-Unis) avec lequel nous avons réalisé ce travail.

En OCT, la mesure non invasive de l'épithélium cornéen inclut le film lacrymal. L'épaisseur moyenne, selon Li et Huang [2], serait chez un sujet normal de $52,3 \pm 3,6 \mu\text{m}$ au centre, $49,6 \pm 3,5 \mu\text{m}$ en supérieur, et $51,2 \pm 3,4 \mu\text{m}$ en inférieur, ce qui corrobore les travaux menés avec l'Artémis.

Une étude menée par Kanellopoulos *et al.* [3] a montré une certaine précision des mesures OCT de l'épithélium cornéen, avec une répétabilité des mesures de $1 \mu\text{m}$ et une variabilité de l'épaisseur topographique de l'ordre de $0,25 \mu\text{m}$. Cette précision est importante à rappeler quand on connaît les faibles variations, de quelques microns, dans les modifications de l'épithélium cornéen.

Topographie de l'épithélium cornéen dans la sécheresse oculaire débutante

Les dysfonctionnements meibomiens (DGM), associés ou non à une blépharite, représentent la première cause de sécheresse oculaire liée à une hyperévaporation des larmes.

L'instabilité du film lacrymal par évaporation excessive est bien visualisée par le BUT (*break up time*), avec un temps de rupture du film lacrymal plus court et une sensation de fluctuation visuelle bien décrite par les patients.

La pachymétrie épithéliale met en évidence dans ces atteintes, que l'on qualifie de débutantes ou de légères, une hyperplasie de l'épithélium cornéen avec une prédominance en inférieur de l'apex cornéen, zone où est observée en général la rupture du film lacrymal (*figure 2*) [4]. Cette hyperplasie est parfois visible dans d'autres secteurs en fonction de la localisation de la rupture du film lacrymal.

Récemment, la société Optovue a développé un complément de logiciel prototype (non commercialisé) permettant de normaliser la cartographie de l'épithélium en modifiant l'échelle de la topographie – elle passe respectivement d'un pas de 5 à $2 \mu\text{m}$ –, qui pourrait rappeler le mode *AutoScale* utilisé en topographie cornéenne (*figure 3*). Cette nouvelle échelle permet de souligner les modifications de l'épithélium cornéen, offrant ainsi une visualisation plus aisée.

Après un traitement comprenant hygiène des paupières et masque chauffant, on observe une résorption quasi complète de l'aspect d'hyperplasie épithéliale par normalisation de la surface oculaire après amélioration de la blépharite (*figure 4*). La régression de l'hyperplasie épithéliale met en évidence que ces modifications sont bien

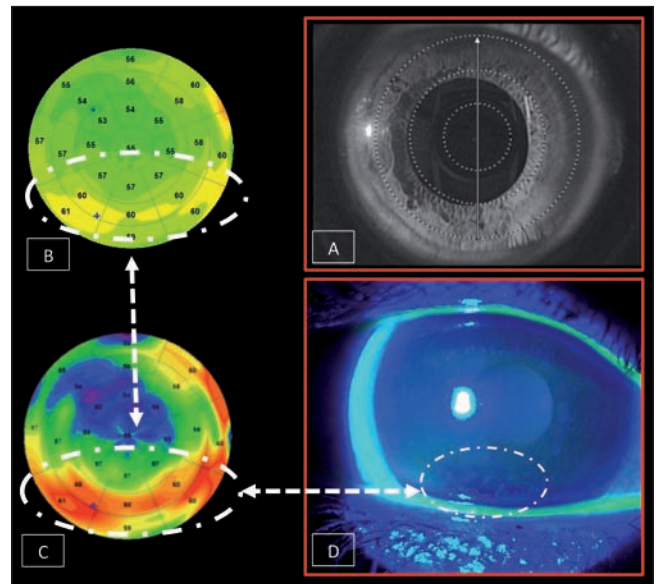


Figure 2. A. Image de la cornée du patient avec une caméra infrarouge de l'OCT lors de l'acquisition des images. B. Topographie pachymétrique épithéliale soulignant une hyperplasie en forme de croissant en inférieur de l'apex. C. Topographie pachymétrique épithéliale avec échelle normalisée soulignant de manière plus évidente cette hyperplasie. D. Corrélation de l'examen du BUT montrant une rupture du film lacrymal associée à quelques ponctuations de kératite ponctuée superficielle correspondant exactement à la zone d'hyperplasie de l'épithélium cornéen.

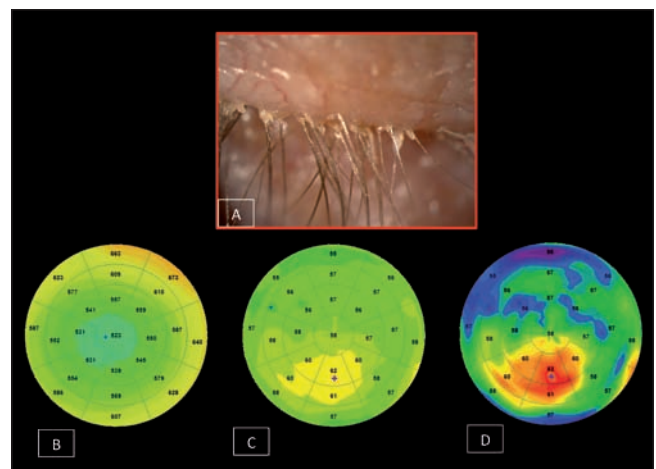


Figure 3. Jeune patient âgé de 23 ans présentant une amétropie non compensée associée à une blépharite. A. Visualisation à l'examen biomicroscopique de débris à la base des cils. B. Topographie pachymétrique totale montrant une cornée d'épaisseur et de distribution normales. C. Topographie épithéliale mettant en évidence une hyperplasie de l'épithélium cornéen localisée en inférieur de l'apex. D. Topographie épithéliale avec échelle normalisée soulignant de manière plus évidente cette hyperplasie épithéliale.

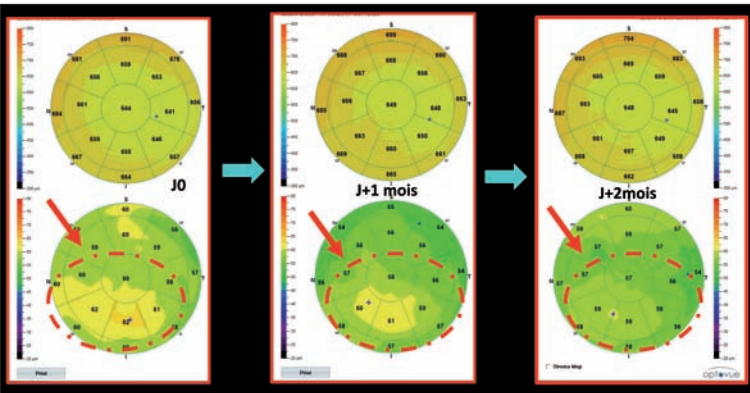


Figure 4. Suivi d'un patient présentant une hyperplasie de l'épithélium cornéen dans le cadre d'une blépharite associée à un DGM. Après préconisation de soins des paupières avec massage, on observe sur une période de 2 mois une disparition progressive de cette hyperplasie par normalisation de la surface oculaire après résolution de la blépharite. D'un point de vue subjectif, le patient décrit une très nette régression de son instabilité visuelle.

en rapport avec des troubles de la surface oculaire et que l'OCT pourrait être un outil intéressant dans le suivi.

Des études en immunofluorescence sur des modèles de souris avec sécheresse oculaire induite dans une chambre à environnement contrôlé ont démontré, grâce à la mise en évidence de protéine Ki-67 (marqueur de prolifération cellulaire), l'hyperplasie des cellules épithéliales cornéennes [5].

Cette hyperplasie épithéliale semble être réactionnelle aux microlésions induites, que ce soit en raison d'un stress hyperosmolaire ou de l'effet micro-abrasif du clignement pour le maintien de la surface oculaire dans les atteintes de sécheresse modérée.

Les mécanismes ne sont pas encore complètement élucidés, mais l'hypothèse la plus vraisemblable serait que la sécheresse oculaire pourrait être à l'origine d'une inflammation neurogène ou non et que l'augmentation de cytokines pro-inflammatoires serait impliquée dans la prolifération cellulaire et la kératinisation [6,7].

L'hyperplasie épithéliale cornéenne intervient également pour compenser des modifications de la courbure cornéenne, comme dans le kératocône ou les séquelles d'une kératotomie radiaire. La différence entre l'hyperplasie épithéliale de l'œil sec et celle des cornées ectasiques réside dans la variabilité de la distribution de la topographie épithéliale et de la pachymétrie totale (figure 5).

On comprend mieux ainsi comment la sécheresse oculaire peut faire varier la kératométrie, la réfraction de nos patients, et être à l'origine de leur instabilité visuelle.

Dossier

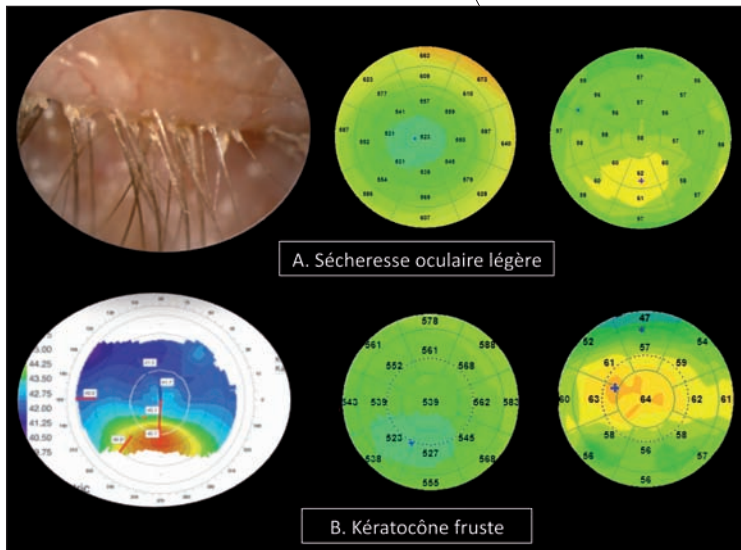


Figure 5. Comparaison entre 2 états d'hyperplasie épithéliale localisée dans un cas de sécheresse oculaire (cas de la figure 3) et dans un cas de kératocône fruste. La variabilité de distribution de la pachymétrie épithéliale est beaucoup plus importante dans le cas de sécheresse oculaire alors que la distribution de la pachymétrie totale est plus affectée dans le kératocône infraclinique.

Topographie de l'épithélium cornéen dans les sécheresses oculaires modérées et sévères

La sécheresse oculaire sévère, qu'elle soit par hypo-sécrétion lacrymale ou hyperévaporation, est très invalidante pour les patients, avec souvent des temps de rupture du film lacrymal très courts, inférieurs à 3 secondes, et associés ou non à des kératites.

De nombreuses études ont démontré par le passé des diminutions de l'épaisseur cornéenne totale chez les patients atteints d'une sécheresse oculaire sévère.

Dans la sécheresse oculaire modérée, il est suggéré que le manque de larmes induit une augmentation de la fréquence de clignement et que le frottement mécanique accru serait à l'origine d'un dommage épithélial plus important, rendant l'épithélium cornéen supérieur encore plus mince (figure 6).

De manière générale, on retrouve au niveau de la cartographie épithéliale un amincissement global de l'épithélium cornéen, dont l'épaisseur comporte moins de variations, comme dans ce cas de kératoconjonctivite sèche (figure 7).

En effet, dans la poursuite de notre raisonnement, il a été démontré que la prolifération anormale de cellules de l'épithélium conjonctival et cornéen a été corrélée à une production anormale de protéines pouvant induire une apoptose pouvant jouer un rôle important dans la patho-

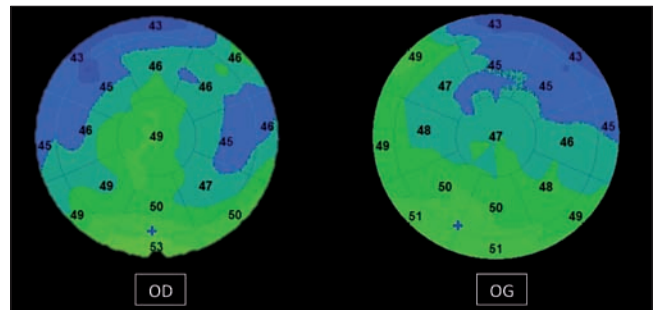


Figure 6. Topographie épithéliale d'un patient présentant une sécheresse modérée avec un BUT à 8 secondes. On observe un amincissement notable de l'épithélium cornéen en supérieur, avec une distribution irrégulière témoin de cette surface oculaire pathologique.

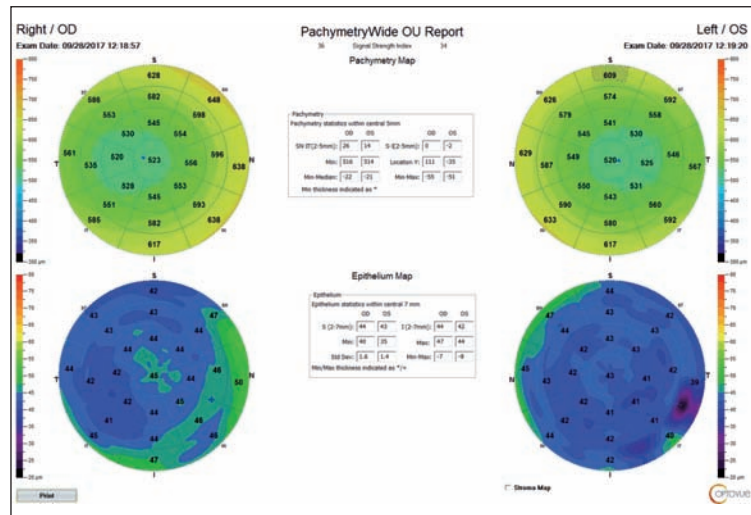


Figure 7. Topographie épithéliale d'une patiente présentant une kératoconjonctivite sèche associée à une lagophtalmie avec un BUT à 4 secondes sur les 2 yeux. L'épithélium cornéen est aminci de manière diffuse sur l'ensemble de la cornée, en rapport avec la sévérité de la sécheresse.

géné de la kératoconjonctivite sèche. L'apoptose excessive ou la destruction mécanique de l'épithélium cornéen, si elle n'est pas contrebalancée par un cycle épithélial compensatoire, peut conduire à un amincissement global de l'épithélium cornéen dans les cas de sécheresse oculaire sévère.

Perspectives diagnostiques cliniques

L'hyperplasie de l'épithélium cornéen observée sur les topographies épithéliales en OCT peut être compensatoire au début de la maladie, mais ensuite une dégradation trophique peut être observée au cours de la phase chronique de la maladie, comme en témoignent les amincissements épithéliaux observés.

Des travaux de King-Smith *et al.* [8] ont montré que

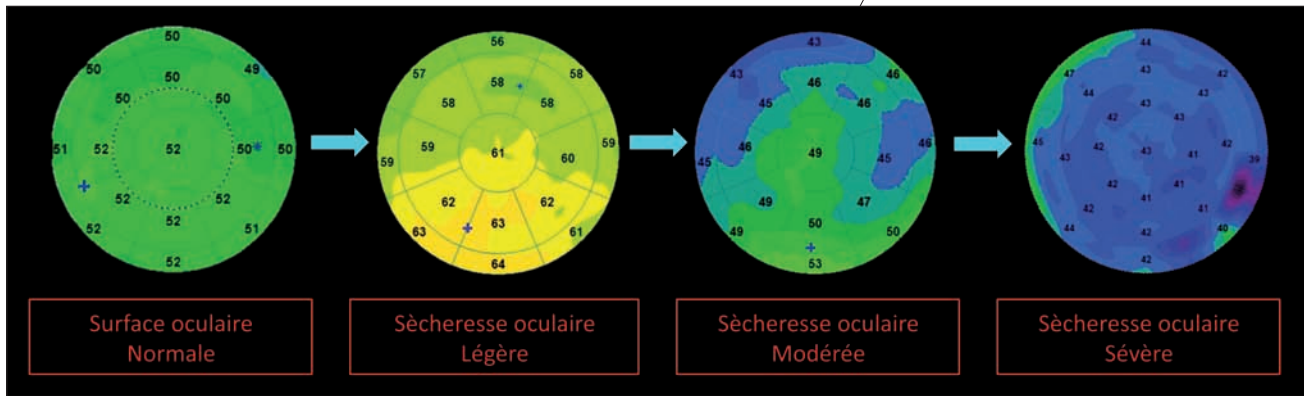


Figure 8. Proposition d'une classification de la sévérité de la sécheresse oculaire selon 4 types de topographies présentant des distributions de l'épithélium cornéen différentes en fonction du degré d'atteinte.

l'épaisseur du film lacrymal serait plus importante en supérieur par rapport à la région inférieure, ce qui est diamétralement opposé à nos constatations sur l'épaisseur de l'épithélium cornéen en OCT. Il semblerait que les épaisseurs du film lacrymal et de l'épithélium soient étroitement liées, compte tenu de leur rôle dans la qualité optique de l'œil. L'hyperplasie épithéliale est retrouvée dans la zone de rupture du film lacrymal, donc à l'endroit où le film lacrymal est le plus mince, et donc l'épithélium modulerait son épaisseur en fonction du film lacrymal.

Les cartographies épithéliales pourraient nous permettre de classer les états de sécheresse oculaire selon 4 entités différenciables en fonction du degré de sévérité (figure 8) :

- surface oculaire normale ;
- sécheresse légère ;
- sécheresse modérée ;
- sécheresse sévère.

Des études incluant des cohortes de patients plus nombreuses sont nécessaires pour valider ce modèle, mais il est certain que la cartographie épithéliale va élargir les rangs de l'analyse multimodale du bilan de la sécheresse oculaire avec un outil objectif indépendant de l'examineur. Ces éléments pourront être comparés avec les différents questionnaires subjectifs proposés aux patients tels que le Speed ou l'OSDI dans le cadre du suivi.

D'autre part, ces variations de l'épithélium dans la sécheresse oculaire doivent être connues, notamment dans le diagnostic différentiel du kératocône fruste, et être différenciées des modifications compensatrices de l'épithélium cornéen en rapport avec des modifications stromales en corrélant toujours ces informations biométriques à l'examen clinique.

Dans la recherche d'une précision biométrique supplémentaire dans la chirurgie premium, que ce soit pour les implants multifocaux ou les implants toriques, la comparaison entre la topographie épithéliale et la

kératométrie pourra nous aider à réduire certaines approximations dans l'appréciation de la kératométrie.

Conclusion

La topographie de l'épithélium cornéen semble être un outil très intéressant pour obtenir une projection de la qualité de la surface oculaire objective en raison des modifications des cellules épithéliales cornéennes au cours de la sécheresse oculaire. Cette nouvelle approche et cette quantification deviendront très probablement à l'avenir un standard dans l'analyse de la sécheresse oculaire, que ce soit dans le dépistage ou le suivi et dans le bilan pré- et postopératoire en chirurgie réfractive et en chirurgie premium de la cataracte.

Références bibliographiques

- [1] Reinstein DZ, Archer TJ, Gobbe M *et al.* Epithelial thickness in the normal cornea: three-dimensional display with Artemis very high-frequency digital ultrasound. *J Refract Surg.* 2008;24(6):571-81.
- [2] Li Y, Tan O, Brass R *et al.* Corneal epithelial thickness mapping by Fourier-domain optical coherence tomography in normal and keratoconic eyes. *Ophthalmology.* 2012;119(12):2425-33.
- [3] Kanellopoulos AJ, Asimellis G. In vivo 3-dimensional corneal epithelial thickness mapping as an indicator of dry eye: preliminary clinical assessment. *Am J Ophthalmol.* 2014;157(1):63-8.
- [4] Fabiani C, Barabino S, Rashid S, Dana MR. Corneal epithelial proliferation and thickness in a mouse model of dry eye. *Exp Eye Res.* 2009;89(2):166-71.
- [5] Cui X, Hong J, Wang F *et al.* Assessment of corneal epithelial thickness in dry eye patients. *Optom Vis Sci.* 2014;91(12):1446-54.
- [6] Baudouin C, Aragona P, Messmer EM *et al.* Role of hyperosmolarity in the pathogenesis and management of dry eye disease: proceedings of the OCEAN group meeting. *Ocul Surf.* 2013;11(4):246-58.
- [7] Baudouin C, Messmer EM, Aragona P *et al.* Revisiting the vicious circle of dry eye disease: a focus on the pathophysiology of meibomian gland dysfunction. *Br J Ophthalmol.* 2016;100(3):300-6.
- [8] King-Smith PE, Fink BA, Hill RM *et al.* The thickness of the tear film. *Curr Eye Res.* 2004;29(4-5):357-68.