Nouveaux concepts dans la rétinopathie diabétique

Communications des congrès Euretina et Jules Gonin

Les innovations se poursuivent dans la compréhension et la prise en charge de la rétinopathie diabétique. En dehors des molécules actuellement en développement pour le traitement de l'œdème maculaire diabétique, des travaux ont lieu dans le domaine de l'imagerie, notamment en OCT-angiographie.

Densité capillaire et débit sanguin selon la sévérité de la rétinopathie

Le Dr Amani Fawzi a présenté ses travaux sur le flux sanguin rétinien dans la rétinopathie diabétique (RD). L'OCT-angiographie (OCT-A) permet aujourd'hui d'évaluer de façon séparée les 3 plexus capillaires maculaires et le Dr Fawzi s'est principalement intéressée aux modifications des densités dans ces différents plexus en fonction de la sévérité de la rétinopathie. Ses études visent à analyser non seulement la densité des capillaires mais également l'intensité du flux, en OCT-A en utilisant une technique de mesure de l'intensité des pixels, ou en optique adaptative SLO avec le calcul d'un indice de débit sanguin (*figure 1A*).

Il est maintenant bien connu que l'atteinte des capillaires maculaires est visible en OCT-A avant même l'apparition d'une RD au fond d'œil chez les patients diabétiques sans rétinopathie. Par la suite, avec l'apparition de la RD, la densité capillaire diminue progressivement à la fois dans le plexus capillaire superficiel (PCS) et dans les plexus capillaires profonds (PCP) et ce, de façon parallèle à la sévérité de la rétinopathie.

Concernant l'indice de débit du flux sanguin, le Dr Fawzi retrouve une augmentation du débit sanguin uniquement dans le PCP chez les patients diabétiques sans rétinopathie par rapport aux témoins sains. Cette augmentation transitoire pourrait être un mécanisme d'adaptation homéostatique aux changements intrarétiniens liés à l'hyperglycémie chronique dans les stades les plus précoces, avant l'apparition de la rétinopathie. Puis, avec la progression de la rétinopathie, le débit sanguin diminue ensuite au niveau du PCS et de façon encore plus marquée au niveau des plexus intermédiaires et profonds (*figure 1B*). Il existe donc au stade précoce, avant l'apparition d'une rétinopathie, une diminution de la densité capillaire et une augmentation du débit sanguin uniquement au niveau du PCS ; à l'inverse, avec l'apparition de la rétinopathie et la progression de la sévérité de la rétinopathie, il y a assez peu de changements au niveau du PCS, avec une diminution modérée de la densité, tandis que la diminution de la densité capillaire et la baisse du flux semblent beaucoup plus importantes dans les plexus intermédiaires et profonds. L'hypothèse du Dr Fawzi concernant ces évolutions variables en fonction des différents plexus est celle de la présence d'un « cercle vicieux » lié à l'ischémie rétinienne : l'ischémie de la rétine externe induirait une production plus importante de VEGF, celui-ci entraînant lui-même une dilatation au niveau du PCS.

Le Dr Fawzi a également présenté des résultats concernant les modifications en OCT-A après un traitement par laser : la tortuosité vasculaire au niveau du PCS et la dimension fractale sont altérées dans la RD proliférante mais semblent être améliorées après la réalisation d'une photocoagulation panrétinienne. Une tortuosité vasculaire importante au niveau du PCS semble être un marqueur d'activité de la rétinopathie.

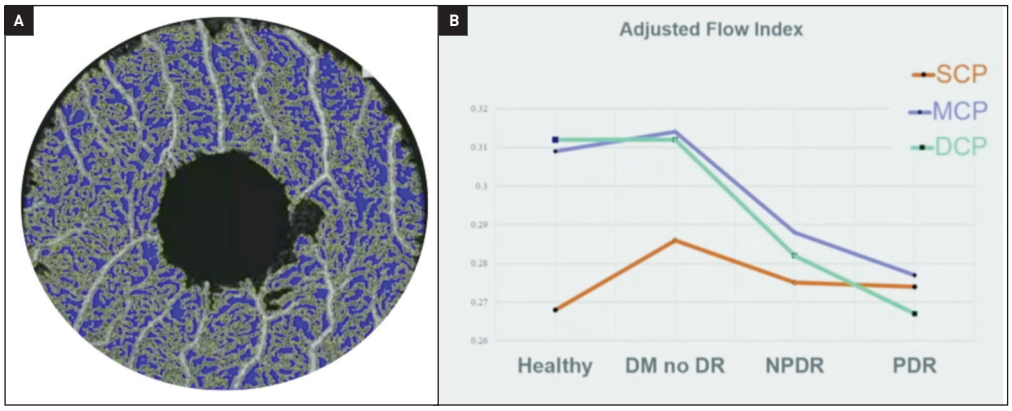

Figure 1. A. *Image obtenue en optique adaptative SLO : l'intensité des pixels est corrélée de façon linéaire à l'indice de vélocité du flux sanguin.* ***B.*** *Évolution de l'indice de flux en fonction de la sévérité de la RD : dans le plexus superficiel (SCP, courbe orange), le flux augmente transitoirement chez les sujets diabétiques sans rétinopathie (DM no DR) par rapport aux témoins non diabétiques (Healthy), puis il baisse progressivement avec l'apparition d'une rétinopathie non proliférante (NPDR) et l'aggravation vers une rétinopathie proliférante (PDR). Dans le plexus intermédiaire (MCP) et profond (DCP), le flux reste normal chez les sujets diabétiques sans rétinopathie mais il baisse de façon importante avec la progression de la sévérité de la rétinopathie (d'après le Dr Amani Fawzi, Euretina 2020).*

Évolution de la perte capillaire au cours du temps

De nombreuses études se sont intéressées aux modifications capillaires dans la rétinopathie diabétique (RD) en fonction de la sévérité, mais peu de résultats sont aujourd'hui connus concernant l'évolution dans le temps de la perte des capillaires et le rythme annuel de perte des capillaires. Le Dr Mariacristina Parravano a ainsi présenté des résultats intéressants relatifs aux modifications microvasculaires maculaires sur 2 ans dans une cohorte de patients diabétiques de type 1 ayant une RD non proliférante

(RDNP) minime. Les patients ont eu un examen initial, à 1 an et à 2 ans, incluant un OCT et un OCT-A. Vingt-deux patients diabétiques de type 1 avec une RDNP minime ont été inclus ainsi que 21 témoins sains du même âge (45 *vs* 38,5 ans). La durée moyenne du diabète chez les patients diabétiques de type 1 était de 21 ans et l'hémoglobine glyquée moyenne était de 7,5% et stable sur les 2 ans.

Les résultats de l'OCT-A ont révélé qu'il n'y avait pas de différence ni à *baseline* ni à 2 ans entre l'aire de la zone avasculaire centrale (ZAC) et l'index d'acircularité. Concernant le périmètre de la ZAC, il était initialement plus petit dans les yeux témoins que dans les yeux diabétiques, mais sans différence à 2 ans.

S'agissant des paramètres de densité capillaire, la densité dans le plexus capillaire superficiel (PCS) était initialement 10% plus faible dans le groupe diabétique de type 1 par rapport au groupe contrôle, et cette différence est restée stable au cours des 2 années de suivi (différence de 12% à 2 ans). Dans le plexus capillaire profond (PCP) elle était également plus faible initialement chez les sujets diabétiques (4,4% de différence) mais cette différence s'est accentuée à 2 ans (12,6%). Ces résultats confirment les données d'une étude qui avait été réalisée dans notre service par les Drs Carlo Lavia et Bénédicte Dupas, avec une baisse de la densité capillaire progressive dans le temps chez les patients diabétiques de type 1 ayant une rétinopathie sévère, et qui prédominait au niveau du PCP.

Par ailleurs, le Dr Parravano a également présenté les résultats de l'OCT structurel et des épaisseurs des différentes couches. La couche des cellules ganglionnaires et les couches rétiennes internes étaient stables dans le temps, sans différence significative initiale ni à 2 ans. L'épaisseur des couches plexiforme interne et nucléaire externe était initialement augmentée chez les patients diabétiques de type 1 par rapport au groupe contrôle (+4%). Les auteurs évoquaient un éventuel œdème infraclinique ou une neurodégénération débutante pouvant expliquer cet épaississement chez les patients diabétiques de type 1.

La conclusion de cette étude est donc que la densité au niveau du PCP est le meilleur biomarqueur de la progression de la RD chez les patients diabétiques de type 1 et qu'il n'y a pas de progression de la neurodégénération à 2 ans.

Machine Learning et nouveaux facteurs de risque de rétinopathie diabétique

Une équipe de Singapour a également présenté un travail d'intelligence artificielle pour prédire la rétinopathie diabétique (RD) chez les patients asiatiques. L'objectif de leur étude était d'évaluer les performances des algorithmes des *Machine Learning* par rapport aux calculs statistiques classiques de régression logistique pour analyser les facteurs de risques de RD chez les patients diabétiques en Asie. Une population de 2694 patients diabétiques a été étudiée. Lorsque les facteurs de risque classiques en petit nombre (moins de 10 variables) étaient analysés, les modèles de *Machine Learning* et les calculs de régression logistiques traditionnels apportaient des performances similaires (aire sur la courbe supérieure à 0,8) ; en revanche, lorsque les modèles prenaient en compte un nombre plus important de facteurs de risque (plus de 100 variables), les algorithmes de *Machine Learning* permettaient d'obtenir une meilleure performance pour prédire les facteurs de risque par comparaison avec la régression logistique traditionnelle (aire sur la courbe de 0,8 *vs* 0,6). Ainsi l'utilisation de *Machine Learning* a permis de mettre en évidence de nouveaux facteurs de risque : outre les facteurs de risque traditionnels de RD (jeune âge, durée du diabète, taux de glycémie et d'hémoglobine glyquée), de nouveaux ont pu être identifiés, tels que certains marqueurs d'imagerie (large calibre veinulaire et faible dimension fractale) ainsi qu'un nouveau métabolite sanguin (taux bas de tyrosine). Cette étude démontre de nouveau le potentiel de l'intelligence artificielle pour améliorer la détection et la prise en charge de la RD.

Aude Couturier
Hôpital Lariboisière, Paris