Dépôts de matériel sous-rétiniens

*Vincent Gualino**

Le jeudi de la rétine du 8 décembre 2011 a réuni autour du thème des dépôts de matériel sous-rétiniens les services d'ophtalmologie de Lariboisière, Créteil, des 15/20 et du Centre d'imagerie et de laser (CIL). La séance a été animée par Salomon Yves Cohen en partant d'un article publié par l'équipe de L.A. Yannuzzi dans Retina sur une analyse multimodale de 90 yeux présentant des dépôts vitellins acquis.
Nous rapportons ici les plus belles images de cet exposé qui montrent que les dépôts vitellins ne s'arrêtent pas à la maladie de Best ou à la dystrophie pseudo-vitelliforme de l'adulte mais peuvent survenir sur de nombreuses autres pathologies.

Maladie de Best (*figures 1 et 2*)

Images : Isabelle Audo, CHNO des Quinze-Vingt, CIC

***Figure 1.** Maladie de Best au stade vitelliforme typique chez une fille de 4 ans.*

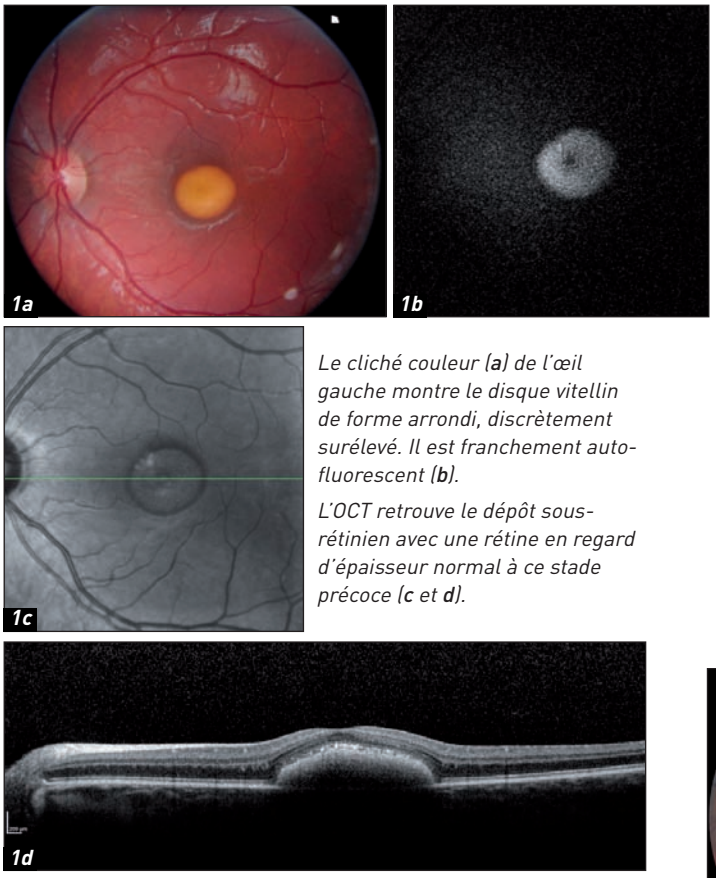

*Le cliché couleur (**a**) de l'œil gauche montre le disque vitellin de forme arrondi, discrètement surélevé. Il est franchement autofluorescent (**b**).*

*L'OCT retrouve le dépôt sous-rétinien avec une rétine en regard d'épaisseur normal à ce stade précoce (**c** et **d**).*

***Figure 2.** Maladie de Best au stade de pseudo-hypopion chez un homme de 23 ans.*

*L'OCT (**a** et **b**) montre l'hyperréflectivité du matériel sous-rétinien en inférieur de la coupe. On visualise bien que le matériel est situé entre la rétine et l'épithélium pigmentaire. Le matériel qui a sédimenté en inférieur a fait place à un espace entre la rétine et l'épithélium pigmentaire sur le haut de la coupe.*

*Le cliché couleur (**c**) et l'autofluorescence (**d**) retrouve le matériel qui a sédimenté en inférieur de la lésion initiale.*

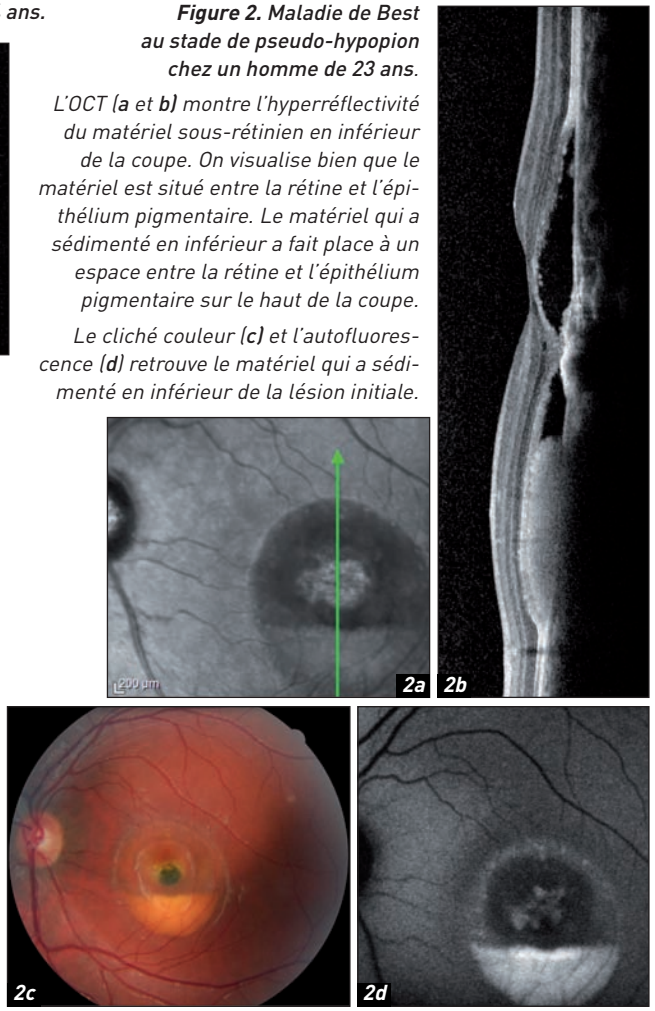

*Clinique Honoré Cave, Montauban – Hôpital Lariboisière, Paris et Hôpital Paul de Viguier, Toulouse.

Dystrophie pseudo-vitelliforme de l'adulte (*figure 3*)

Images : Giuseppe Querques, CHI Créteil

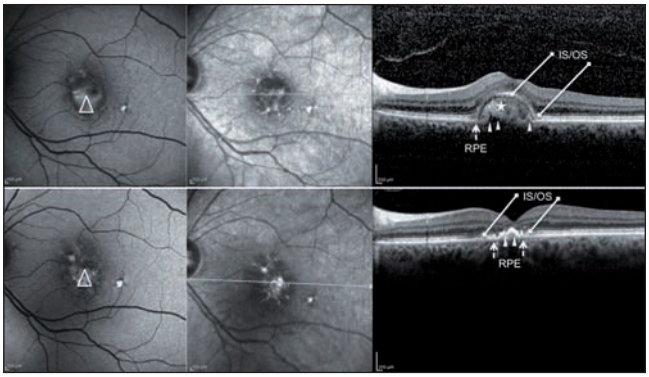

***Figure 3.** Autofluorescence et OCT d'une dystrophie pseudo-vitelliforme de l'adulte chez un même patient.*

Les images du haut montrent le stade vitellin avec le dépôt sous-rétinien qui fait place à de l'atrophie sur les images du bas. Il y a 12 mois d'intervalle entre les deux visites.

Dépôts sous-rétiniens et pseudo-xanthome élastique (*figure 5*)

Images : Sébastien Bruneau, Salomon Yves Cohen, Hôpital Lariboisière et CIL, Paris

Il existe des manifestations oculaires du pseudo-xanthome élastique (PXE), dont le dépôt de matériel qui est moins connu. Il est parfois difficile de le différencier parmi les stries angioïdes. Trois aspects différents de matériel ont été décrits :

- vitelliforme : aspect jaunâtre hyper autofluorescent,
- type drusens réticulaires : hypo autofluorescent,
- type pattern dystrophie : hyper autofluorescent.

Il peut s'accompagner de liquide sous-rétinien (LSR) qui ne signe pas forcément la présence de néovaisseaux choroïdiens (NVC). Trois aspects de LSR ont aussi été décrits :

- décollement séreux rétinien (DSR) en dôme,
- petites accumulations focalisées,
- fine lame sur large surface.

Dépôt sous-rétinien dans les membranes épirétiniennes (*figure 4*)

Images : Bénédicte Dupas, Hôpital Lariboisière, Paris

Des dépôts sous-rétiniens rétro-fovéolaires de nature vitelliforme peuvent s'observer chez les patients présentant une membrane épirétinienne idiopathique.

Ils sont d'aspect jaune au fond d'œil, disparaissent en lumière bleue et sont hyper autofluorescents (*figure 4 au bout de la flèche bleue*). Ils semblent secondaires à la traction exercée par la membrane au niveau des photorécepteurs centraux.

Leur prévalence atteindrait environ 15 %. Ils seraient susceptibles de disparaître en postopératoire et ne semblent pas constituer un facteur de mauvais pronostic visuel.

***Figure 4.** Dépôt sous-rétinien dans les membranes épirétiniennes.*

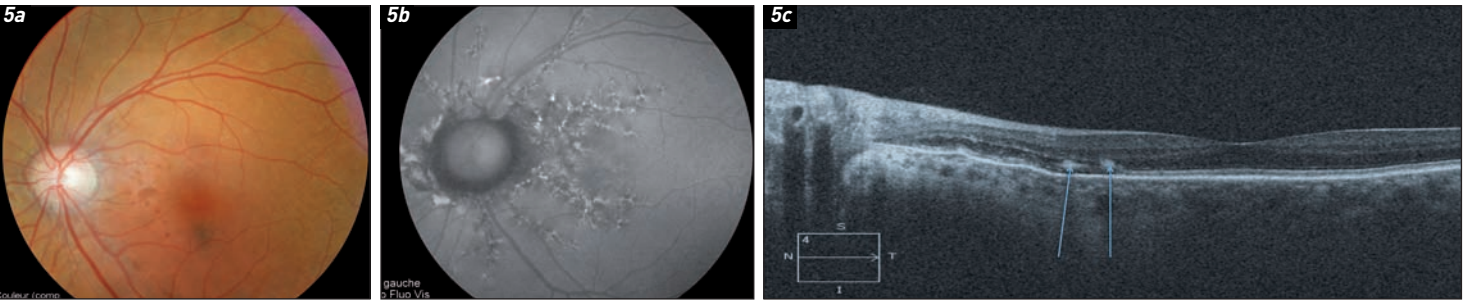

***Figure 5.** Dépôts sous-rétiniens et pseudo-xanthome élastique.*

***a.** Rétinophotographie couleur d'un œil gauche avec stries angioïdes montrant un dépôt de matériel sous-rétinien en inter maculo-papillaire.*
***b.** Cliché en autofluorescence avec hyper autofluorescence correspondant au dépôt de matériel jaunâtre.*
***c.** SD-OCT passant par la fovéa et en intermaculo-papillaire avec hyperréflectivité du matériel semblant adhérente à la ligne de jonction IS/OS des photorécepteurs (bout de la flèche bleue).*

Drusens cuticulaires (*figures 6 à 8*)

Images : Salomon Yves Cohen, hôpital Lariboisière et CIL, Paris

Ils sont souvent associés à du matériel pseudo-vitellin qui peut mimer l'aspect de néovaisseaux choroïdiens (NVC).

C'est un des pièges diagnostiques le plus important des NVC compliquant la DMLA. Il y a une discordance entre l'acuité visuelle, conservée au début et les images en angiographie et à l'OCT.

L'âge de survenue se situe entre 40 et 60 ans, l'évolution se fait très progressivement vers l'atrophie. Cette affection peut quand même se compliquer de NVC par dessus le tableau initial...

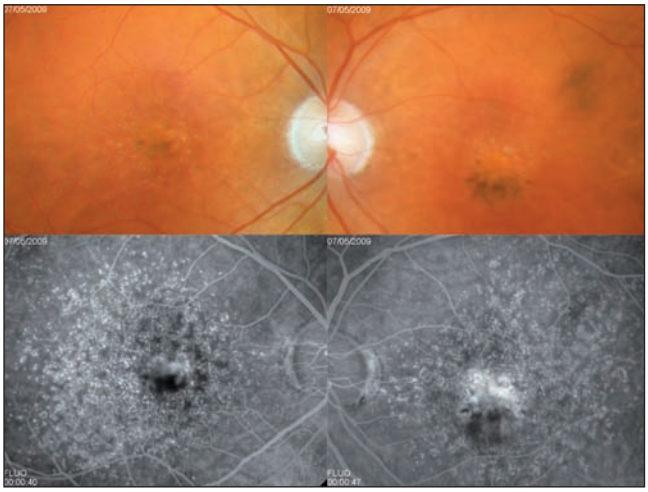

Figure 6. *Photos couleurs et angiographie à la fluorescéine (AF). L'AF retrouve l'aspect en ciel étoilé. Le matériel prend légèrement la fluorescence.*

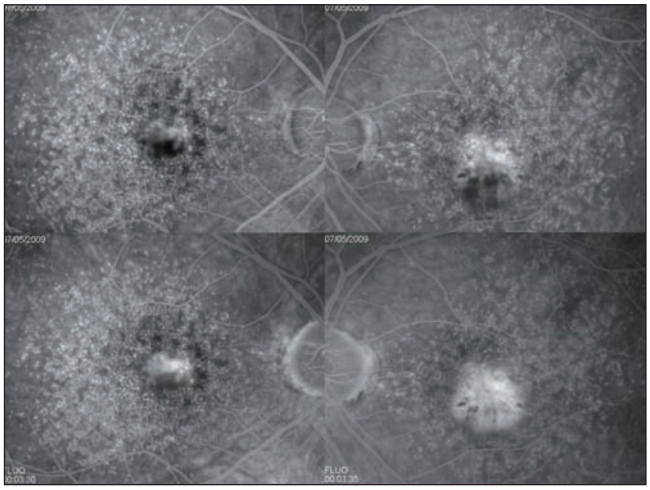

Figure 7. *Le matériel prend la fluorescence progressivement le long de la séquence angiographie sans diffusion aux temps tardifs.*

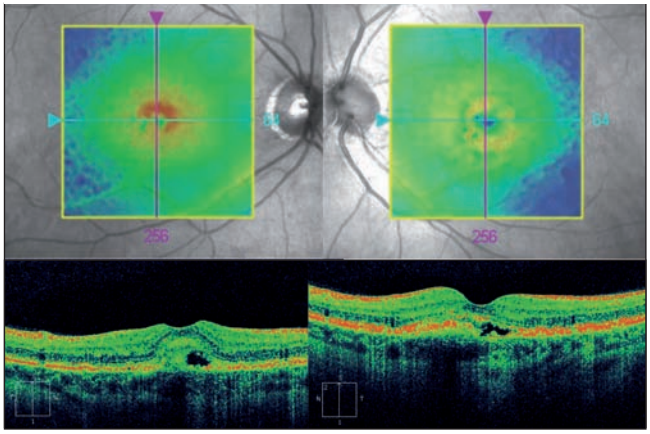

Figure 8. *OCT montrant le dépôt de matériel sous-rétinien avec une cavité cystique dans les couches externes de la rétine ne correspondant pas à du LSR mais plutôt à une désagrégation du matériel.*

CRSC à « liquide trouble » (*figures 9 à 12*)

Images : Pr Alain Gaudric, hôpital Lariboisière, Paris

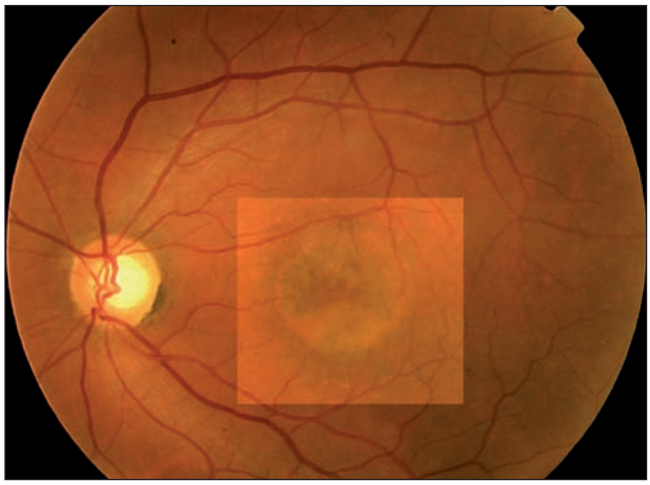

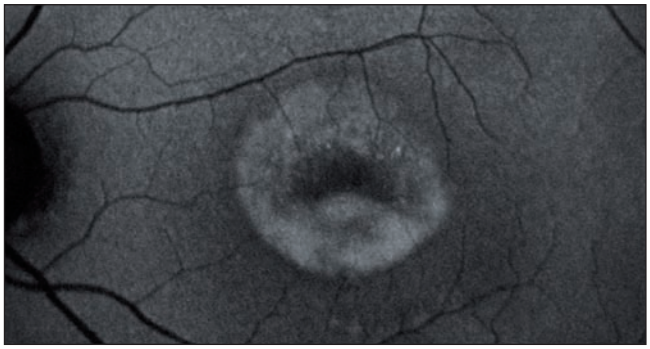

Figure 10. *Le matériel est hyper autofluorescent.*

Figure 9. ***Homme de 46 ans présentant une lésion maculaire de découverte fortuite avec une AV à 6/10 P3.*** *On retrouve une accumulation de matériel en inférieur de la bulle de décollement séreux rétinien (DSR) par probable sédimentation.*

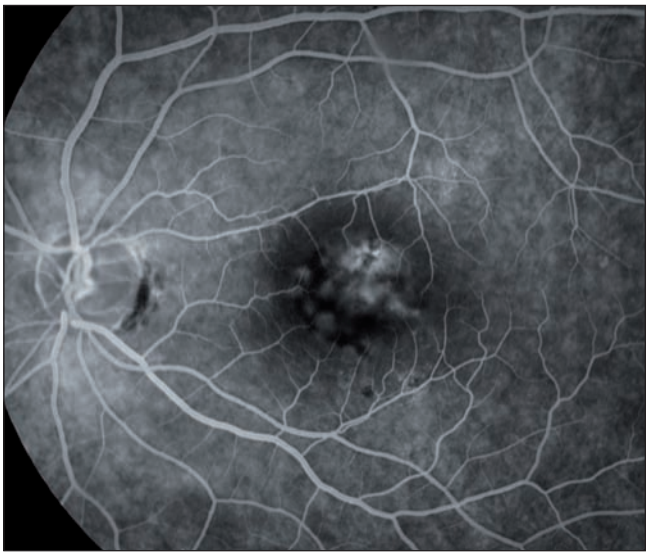

Figure 11. *L'AF retrouve une hyperfluorescence maculaire inhomogène.*

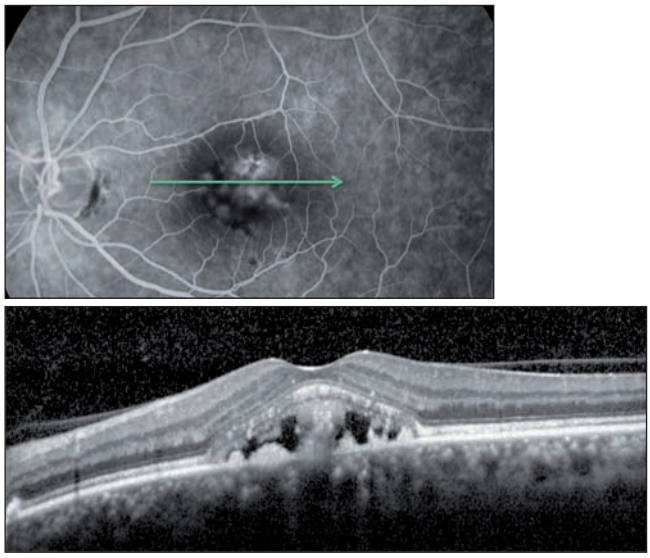

Figure 12. *L'OCT met en évidence le matériel au sein de la bulle de DSR. Il pourrait s'agir de produits de dégradation des articles externes des photorécepteurs.*

Acute exsudative polymorphous vitelliform maculopathy (*figures 13 à 17*)

Images : Vincent Gualino, Olivier Heldenbergh, Clinique Honoré Cave, Montauban – Hôpital Paul de Viguier, Toulouse

Il s'agit d'une affection rare associant des dépôts vitelliformes sous-rétiniens et un DSR d'apparition brutale. L'évolution se fait très progressivement vers la guérison sans séquelle.

Figures 13 et 14. *Jeune femme de 22 ans présentant de façon bilatérale de nombreuses tâches blanches du fond d'œil, profondes, d'aspect jaunâtres. L'AV est conservée à 10/10 P2. Elle a présenté une infection virale dans les semaines précédentes. Elle présente des céphalées.*

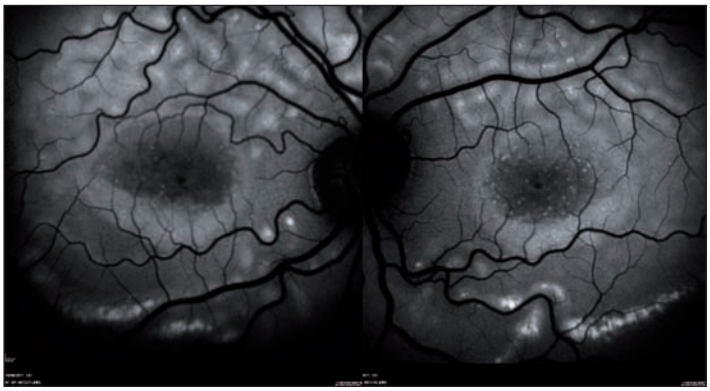

Figure 15. *Les lésions sont hyper autofluorescentes.*

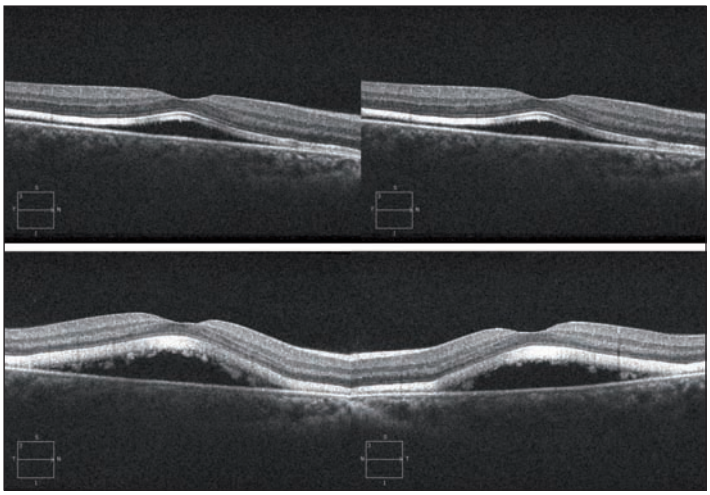

Figure 16. ***L'OCT montre le DSR qui reste stable lors de deux consultations espacées de 1 mois*** *(1re consultation en haut et 2e en bas). On commence par contre à voir apparaître des accumulations de matériel sous la ligne des photorécepteurs pouvant correspondre aux articles externes des photorécepteurs.*

Ces différents cas cliniques illustrent la multitude de pathologies, génétiques ou acquises, qui peuvent s'accompagner de matériel sous-rétinien. Les progrès de l'imagerie avec les OCT spectral domain et les clichés en autofluorescence permettent en plus de l'angiographie de mieux dépister, comprendre et suivre ces maladies.

Pour en savoir plus

1. Freund KB, Laud K, Lima LH *et al*. Acquired vitelliform lesions: correlation of clinical findings and multiple imaging analyses. Retina 2011;31(1):13-25.

2. Dupas B, Tadayoni R, Erginay A, Massin P, Gaudric A. Subfoveal deposits secondary to idiopathic epiretinal membranes. Ophthalmology 2009;116(9):1794-8.

3. Gass JD, Chuang EL, Granek H. Acute exudative polymorphous vitelliform maculopathy. Trans Am Ophthalmol Soc 1988;86:354-66.

4. Meunier I, Cohen SY, Debibie C, Quentel G. Five-year evolution of basal laminar drusen combined with vitelliform macular detachment. Arch Ophthalmol 2004; 122(10):1566-7.

5. Querques G, Zerbib J, Santacroce R *et al*. Functional and clinical data of Best vitelliform macular dystrophy patients with mutations in the BEST1 gene. Mol Vis 2009;15:2960-72.

6. Spaide RF. Deposition of yellow submacular material in central serous chorioretinopathy resembling adult-onset foveomacular vitelliform dystrophy. Retina 2004;24(2):301-4.

7. Zweifel SA, Imamura Y, Freund KB, Spaide RF. Multimodal fundus imaging of pseudoxanthoma elasticum. Retina 2011;31(3):482-91.

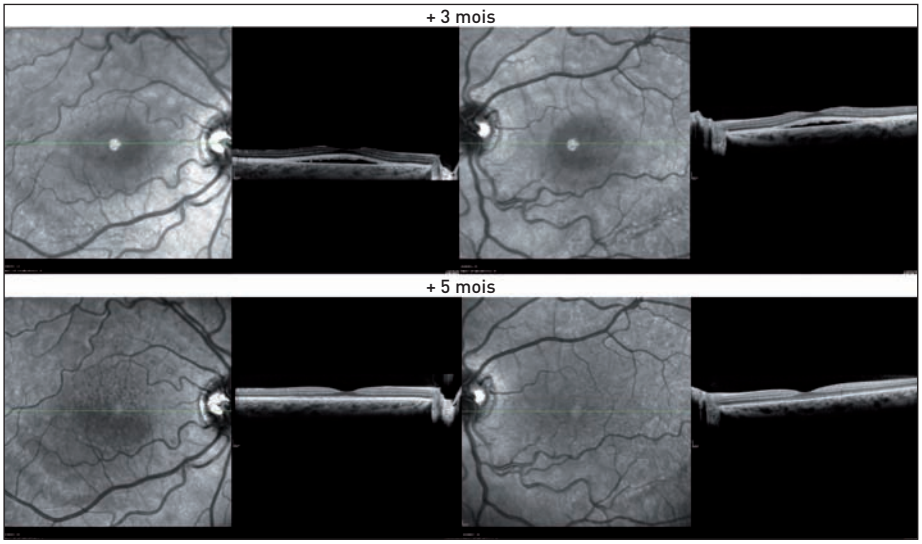

Figure 17. *Le DSR se résorbe progressivement en 5 mois.*