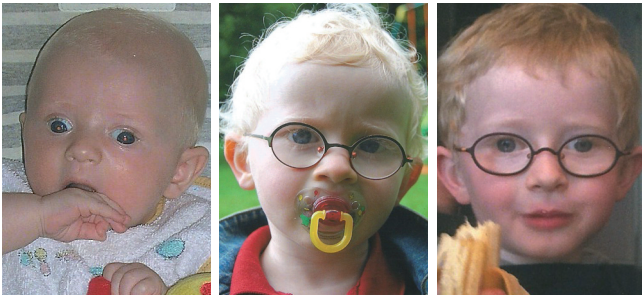



## Des lentilles de contact en cas de strabisme divergent

Fabiola Duez


*E. V., un adorable petit garçon né en 2006, présente un strabisme divergent à l'âge de 18 mois. Dès lors, il est suivi à l'hôpital Necker et, après une réfraction sous cycloplégiques, un bilan orthoptique et d'autres examens, il est équipé de lunettes avec occlusion pendant 2 semaines, jour et nuit, afin de stimuler l'œil plus faible.*



En 2008, une pénalisation par atropine pour une exotropie de l'œil droit ainsi qu'un traitement par occlusion ont été mis en place.

Plus tard, il a été équipé de lunettes avec prisme B nasal ; OD : +7,50 (-0,50 x 0°) AV 4/10 ; OG : +7,50 (-1,25 x 0°) AV 6/10.

Peu à peu, peut-être pour éviter une diplopie, E.V. a adopté une attitude posturale, tête penchée vers la gauche, qui finira par lui donner un torticolis permanent et beaucoup de gêner.



Service d'ophtalmologie du Pr Brémond-Gignac, hôpital universitaire Necker Enfants-Malades, APHP, Paris

En 2014, son ophtalmologiste, le Dr B., l'adresse à notre service pour un avis chirurgical.

Une cyclotorsion+++ est mise en évidence et les symptômes de E.V., maintenant âgé de 8 ans, inquiètent ses parents. Un acte chirurgical (3 muscles) est envisagé pour corriger le strabisme manifeste.

Nous décidons, avec son ophtalmologiste chirurgien le Dr R., de tenter un équipement en lentilles de contact perméables au gas LRPG avant d'intervenir, afin d'obtenir la meilleure correction possible.

Après une prise de mesures et des essais, E.V. bénéficie d'une paire de lentilles qu'il porte quotidiennement jusqu'à ce jour. Actuellement, il porte ODG LRPR Ocellus Ro 7,80. Diam 11. Puissance +7,75 AV ODG 7/10.

Voici le résultat en images. Les lunettes lui servent de complément. Son acuité visuelle ainsi que port de tête se sont beaucoup améliorés, pour la plus grande joie du jeune garçon et de sa famille. E.V. a fait beaucoup de progrès dans bien des domaines : intégration à la vie scolaire, pratique du sport... Le bienfait d'un équipement en lentilles n'est plus à démontrer et la chirurgie n'est plus à l'ordre du jour.



Merci à E.V. et à sa famille pour leur soutien et leur confiance, et à toute l'équipe qui a pris part à cette belle aventure.