

## Les échos de la SFO 2018 sur le glaucome

Florent Aptel

*Clinique ophtalmologique universitaire de Grenoble*

Le congrès de la Société française d'ophtalmologie et de la Société française du glaucome 2018 ont donné lieu à de nombreuses communications intéressantes dans le domaine du glaucome. Nous avons choisi de vous présenter un résumé des présentations concernant deux thématiques importantes : la prise en charge des glaucomes par fermeture

de l'angle et la place des nouvelles chirurgies du glaucome.

**Prise en charge des glaucomes par fermeture de l'angle : chirurgie de la cataracte plutôt qu'une iridotomie laser ?**

La physiopathologie des glaucomes par fermeture de l'angle ainsi que le choix



des différents traitements laser ou chirurgicaux ont été abordés de façon exhaustive lors de la session FMC de la réunion de la Société française du glaucome.

Le mécanisme principal de la grande majorité des glaucomes par fermeture de l'angle est le blocage pupillaire relatif, c'est-à-dire une gêne à l'écoulement de l'humeur aqueuse de la chambre postérieure vers la chambre antérieure. Cette gêne aboutit à l'apparition d'un gradient de pression entre la chambre postérieure et la chambre antérieure, lui-même responsable d'un bombement de la racine de l'iris qui se rapproche du trabéculum ou s'y accole. Les facteurs de risque anatomiques (hypermétropie, courte longueur axiale, faible profondeur de la chambre antérieure) n'expliquent pas à eux seuls la survenue d'un blocage pupillaire et d'une fermeture de l'angle. De nombreux autres facteurs sont probablement impliqués dans la physiopathologie de cette forme de glaucome (cristallin volumineux, bombé et antéro-positionné ; augmentation de l'épaisseur et du volume de l'iris lors de la dilatation pupillaire ; épaisseur anormalement élevée de la choroïde entraînant un déplacement vers l'avant du contenu du segment antérieur de l'œil).

Certains glaucomes par fermeture de l'angle ne sont pas consécutifs à un blocage pupillaire, notamment les formes appelées « iris plateau ». La fermeture de

l'angle est liée à une anomalie de forme et de position de l'iris et du corps ciliaire : racine de l'iris épaisse et corps ciliaire volumineux et déplacé vers l'avant. Cette forme néanmoins peu fréquente est souvent associée à une certaine composante de blocage pupillaire relatif (mécanisme mixte), et elle reste donc un diagnostic d'élimination qui peut être posé seulement après que le blocage pupillaire potentiel ait été levé.

Le traitement des glaucomes par fermeture de l'angle consiste toujours, dans un premier temps, à lever le blocage pupillaire de façon à essayer de rouvrir l'angle irido-cornéen. Jusque récemment, l'iridotomie laser était pratiquée en première intention. Ces dernières années, plusieurs grandes études nous ont montré que l'extraction du cristallin était un traitement efficace – à la fois préventif et curatif des crises aiguës de fermeture de l'angle et des glaucomes chroniques par fermeture de l'angle –, qui peut être considéré en première intention et en alternative à l'iridotomie laser. Une grande étude anglaise (EAGLE) a ainsi comparé de façon prospective et randomisée l'effet d'une iridotomie et d'une extraction du cristallin pour la prise en charge des glaucomes par fermeture de l'angle et des hypertopies associées à une fermeture de l'angle. Quelle que soit la forme clinique de la fermeture de l'angle, l'extraction du

cristallin semble souvent permettre une réduction pressionnelle plus importante que l'iridotomie laser (figure 1). Les autres paramètres étudiés (acuité visuelle, qualité de vie, erreur réfractive, champ visuel, etc.) étaient également en faveur de la chirurgie du cristallin.

Faut-il en conclure que tous les glaucomes par fermeture de l'angle doivent bénéficier en première intention d'une chirurgie de la cataracte ? Il semble difficile de proposer cette prise en charge aux patients jeunes et présentant un cristallin clair, notamment du fait de la gêne induite par la perte des capacités accommodatives. *A contrario*, au-delà de 60 ans et lorsque le cristallin présente des opacités, cette option peut être envisagée.

### Nouvelles chirurgies *ab interno* et *ab externo*

La chirurgie micro-invasive du glaucome (MIGS) a pour objectif d'abaisser la pression intraoculaire (PIO) en facilitant l'évacuation de l'humeur aqueuse en dehors de l'œil, avec un délabrement tissulaire moindre que lors des chirurgies filtrantes conventionnelles, de façon à permettre une récupération visuelle plus rapide et des risques de complications réduits, parfois au prix d'un effet sur la PIO moins important.

Plusieurs travaux récemment publiés ou présentés ont été discutés et permettent de mieux définir la place potentielle des nouvelles MIGS.

#### Drain Micro-Shunt InnFocus (laboratoires Santen)

Les résultats d'une étude européenne multicentrique ont été présentés à l'ARVO. Plus de 100 sujets atteints d'un glaucome primitif à angle ouvert évolutif et placés sous traitement médical maximal ont été opérés. La baisse pressionnelle était voisine de 30% à 1 an (figure 2), avec une forte réduction du nombre de collyres antiglaucomateux. Le taux de révision/*needling* de la bulle de filtration était inférieur à 10% à 1 an (7% à 1 an). Les complications étaient rares et souvent mineures (pas de cas d'endophtalmie ou de reprise par trabéculéctomie).

	Clear lens extraction (n=208)	Laser peripheral iridotomy (n=211)	Difference in change between groups (95% CI)	p value
<b>European Quality of Life-5 Dimensions questionnaire</b>				
Baseline	204, 0-867 (0-186)	204, 0-876 (0-178)	--	--
6 months	182, 0-894 (0-181)	191, 0-846 (0-218)	--	--
12 months	185, 0-899 (0-152)	184, 0-859 (0-204)	--	--
24 months	175, 0-883 (0-179)	178, 0-856 (0-216)	--	--
36 months	176, 0-870 (0-213)	175, 0-838 (0-234)	--	--
Baseline vs 36 months	--	--	0.052 (0-015 to 0.088)	0.005
<b>Intraocular pressure (mm Hg)</b>				
Baseline	208, 29.5 (8.2)	211, 30.3 (8.1)	--	--
6 months	195, 35.7 (4.3)	202, 19.2 (5.2)	--	--
12 months	193, 35.9 (3.2)	195, 18.4 (4.3)	--	--
24 months	186, 37.0 (3.9)	183, 18.8 (4.4)	--	--
36 months	182, 36.6 (3.5)	184, 17.9 (4.1)	--	--
Baseline vs 36 months	--	--	-1.18 (-1.99 to -0.38)	0.004
Data for groups are number of patients with mean (SD)				
Table 2. Patient reported and clinical primary endpoints				

**Figure 1.** Résultats de l'étude EAGLE (Azuara-Blanco A, Burr J, Ramsay C et al. *Lancet*. 2016; 388(10052):1389-97).

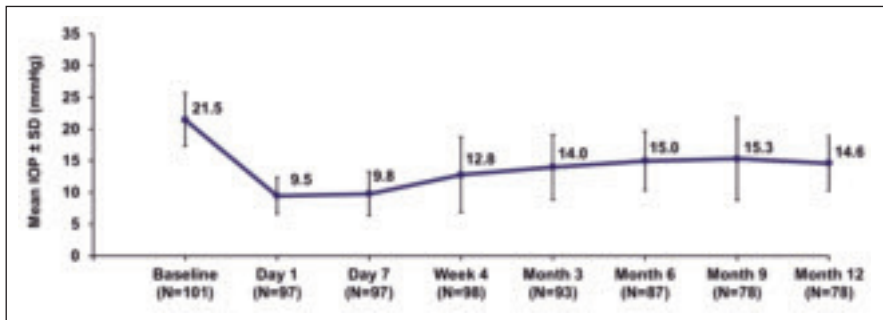


Figure 2. Baisse de la PIO après la pose du drain Micro-Shunt (Shaarawy T, Aptel F, Webers C et al. ARVO 2018).

**Drain iStent (laboratoires Glaukos)**

Des travaux de méta-analyse résumant les données d'une dizaine d'essais cliniques ont formellement démontré l'intérêt de la chirurgie combinée cataracte + iStent comparée à la chirurgie de la cataracte seule (qui, en soi, réduit aussi la PIO). Cet effet favorable a été démontré aussi bien pour la baisse de la PIO et le taux de succès (nombre de répondeurs),

que pour la baisse du nombre de collyres hypotonisants nécessaires au contrôle de l'évolution du glaucome (figure 3). Le drain iStent ne peut être posé en France que lorsqu'il est associé à une chirurgie de la cataracte.

**Drain Xen (laboratoires Allergan)**

Il s'agit d'un drain posé par voie interne, sans ouverture de la conjonctive, qui peut être posé en procédure seule ou associé

à une chirurgie de la cataracte. Plusieurs grandes études européennes et américaines publiées récemment ont évalué son effet, qu'il soit associé ou non à une chirurgie de la cataracte. Dans les deux cas, il permet une réduction significative de la PIO d'environ 30 à 35% 1 an après la chirurgie (figure 4). Les complications sont rares. Le taux de révision de la bulle varie de 10 à 30% la première année de suivi des patients opérés.

**Place actuelle des MIGS**

Il semble que le drain iStent, utilisé lors d'une chirurgie de la cataracte, soit particulièrement intéressant lorsqu'un patient glaucomateux stable sous multithérapie est opéré de la cataracte. La pose concomitante de un ou de deux drains permet de réduire le nombre de collyres antiglaucomeux – et ainsi d'améliorer le confort pour le patient, les effets secondaires et d'éventuelles altérations de la surface oculaire –, et de diminuer le risque de mauvaise observance. Les drains Xen et Micro-Shunt semblent eux permettre une efficacité comparable à celles des chirurgies filtrantes conventionnelles (trabéculéctomie ou sclérectomie), et peuvent être considérés pour les glaucomes évoluant malgré un traitement médical maximal. Leur profil de sécurité favorable permettra aussi sans doute de les utiliser chez des patients glaucomateux stables sous multithérapie et qui doivent être opérés de la cataracte.




Figure 3. Méta-analyse des études évaluant l'effet de la chirurgie combinée cataracte + iStent (Malvankar-Mehta MS et al. PloSONE 2015).

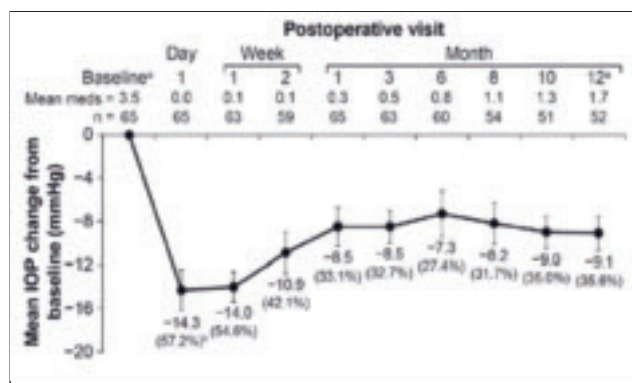


Figure 4. Baisse de la PIO après la pose du drain Xen (Grover DS et al. AJO 2017).

**Informations pratiques**

L'accès à la réunion annuelle de la Société française du glaucome lors de la SFO est désormais gratuit pour tous les membres de la Société française d'ophtalmologie (SFO) à jour de cotisation. La prochaine édition aura lieu le samedi 11 mai 2019.