



# Corrélation entre l'atrophie de l'épithélium cornéen et l'atrophie des glandes de Meibomius dans 2 cas de kératocône

Paul Dighiero<sup>1</sup>, avec la collaboration de Christophe Lachot et d'Olivier Delahaye

La meibographie est une technique récente qui nous permet d'évaluer *in vivo* la morphologie des glandes de Meibomius (GM), de manière non invasive et sans désagréments pour le patient. Nous la pratiquons de manière systématique lors de nos consultations de pathologie « cornée-surface oculaire ». L'OCT cornéen, avec les cartes pachymétriques cornéennes et épithéliales, est devenu incontournable pour le diagnostic des formes frustes de kératocônes ainsi que pour une analyse du retentissement cornéen des syndromes secs oculaires [1,2]. Dans les 2 cas étudiés dans cet article, nous avons utilisé l'OCT RTVue (Optovue, Fremont, États-Unis) qui permet l'analyse cornéenne sur 6x6 mm.

## Cas clinique n° 1

Une femme caucasienne de 28 ans est adressée par son ophtalmologiste pour suspicion de kératocône devant une kératométrie bombée ODG (Km = 46,10 OD et 45,75 OG) et des antécédents familiaux de kératocône chez son frère.

Son acuité visuelle (AV) est de 10/10 OD sans correction et 10/10 OG avec plan (-0,50 à 0).

À l'interrogatoire, la patiente signale de fréquents frottements oculaires et des sensations d'œil sec et irrité.

L'Orbscan et le score de Gatinel (-1,5 OD et -2,4 OG) sont en faveur d'un kératocône fruste ODG (figure 1). L'OCT cornéen avec pachymétrie épithéliale révèle une atrophie épithéliale diffuse bilatérale (figure 2), qui n'était pas évocatrice de kératocône (absence du typique amincissement épithélial en regard du cône).

Le *break-up time* (BUT) à la fluorescéine est évalué à 5 secondes ODG. La rivière lacrymale et le test de Schirmer sont normaux.

La meibographie infrarouge des 4 paupières (Lipi-View II, Tear Science, AMO – J&J) permet de constater une importante désorganisation de l'anatomie des glandes de Meibomius (figure 3), avec un degré d'obstruction proche de 80% ODG lors de l'examen en lampe à fente. Cela explique l'anomalie du BUT et la sensation de sécheresse oculaire évoquée par la patiente à l'origine du besoin de se frotter les yeux.

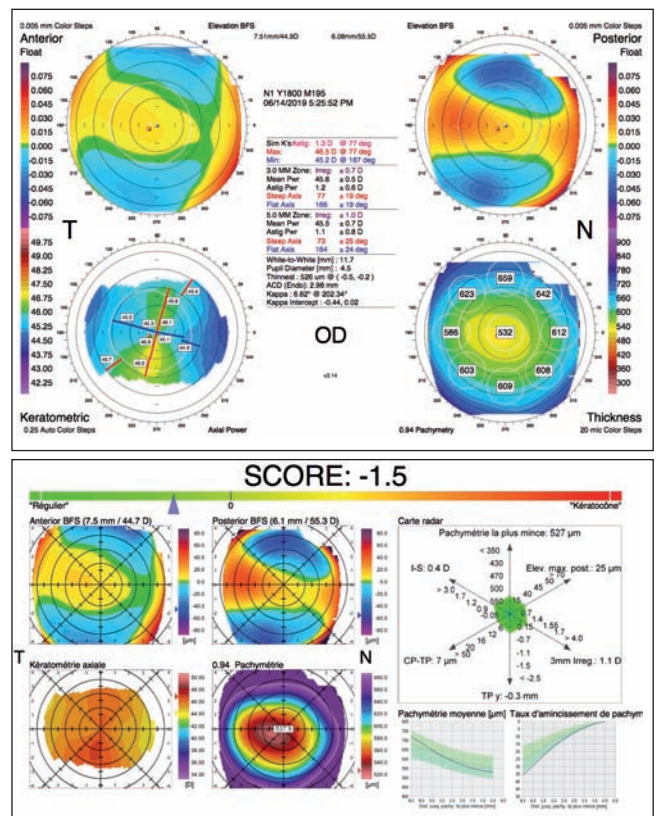


Figure 1. OD Kératocône fruste en Obscan avec un score rassurant.

1. Centre ophtalmologique de Barbizon – Pays de Fontainebleau

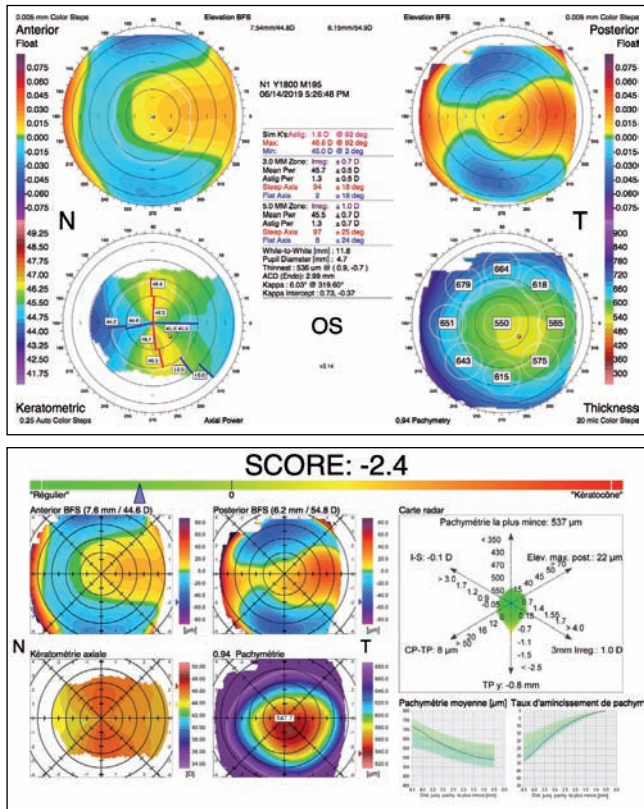


Figure 1. OG Kératocône fruste en Obscan avec un score rassurant.

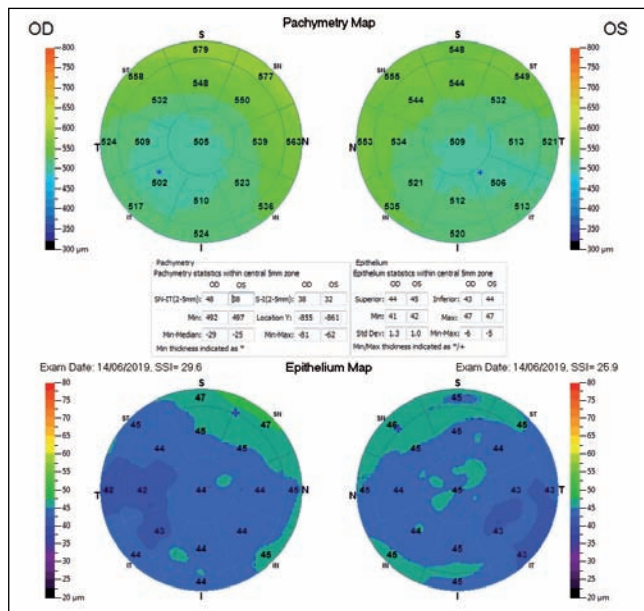


Figure 2. Atrophie épithéliale diffuse sur l'aire cornéenne mesurée (6x6mm).



# Clinique

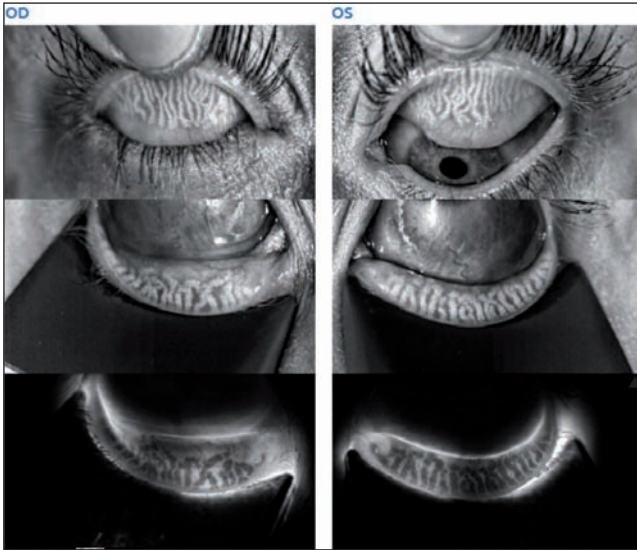


Figure 3. Glandes de Meibomius tortueuses et obstruées.

## Cas clinique n° 2

Un homme caucasien de 53 ans consulte pour un suivi de baisse d'AV OG. Son AV est de 10/10 OD avec +1,75 (-1,00 à 60) et 4/10 non améliorable OG avec -2,75 (-1,50 à 125).

Les examens complémentaires confirment le diagnostic de kératocône fruste de l'OD et stade 3 de l'OG (figure 4).

L'OCT cornéen avec carte pachymétrique épithéliale met en évidence une atrophie épithéliale au sommet du petit cône de l'œil droit (image évocatrice d'un kératocône fruste) et une large zone d'atrophie épithéliale en regard du vaste cône de l'œil gauche (figure 5).

Le BUT à la fluorescéine est évalué à 12 secondes OD et 8 secondes OG, mais sa cotation sur une cornée très amincie est ininterprétable. La rivière lacrymale et le test de Schirmer sont normaux.

La meibographie infrarouge des 4 paupières (Lipi-View II, Tear Science, AMO – J&J) montre une légère atrophie meibomienne (inférieure à 30%), considérée comme quasi normale dans ce contexte (figure 6).

Dans ce cas, les anomalies d'épaisseur de l'épithélium cornéen sont bien corrélées au degré d'évolution du kératocône et ne semblent pas du tout liées à un dysfonctionnement meibomien.

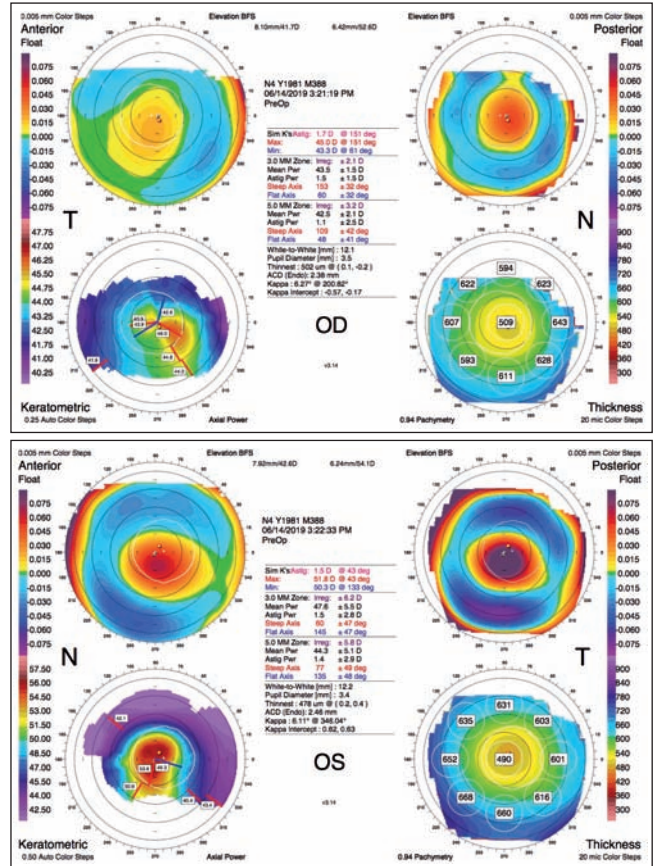


Figure 4. Kératocône évolué de l'OG, avec calcul du score impossible.

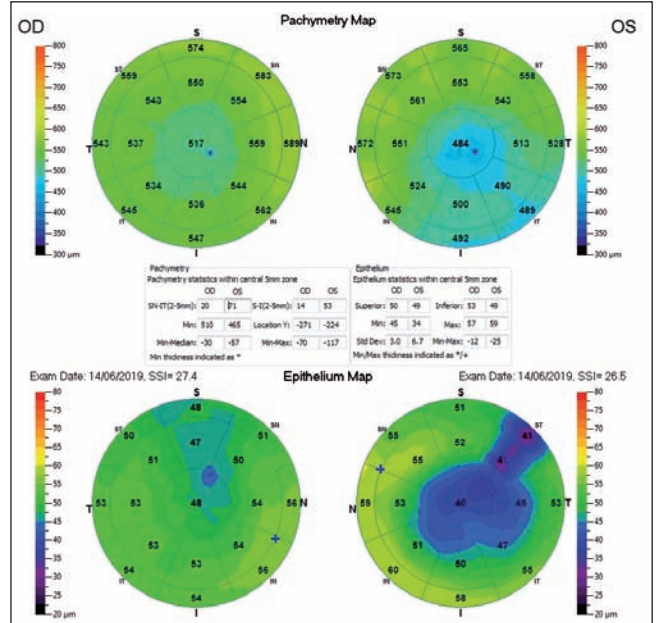
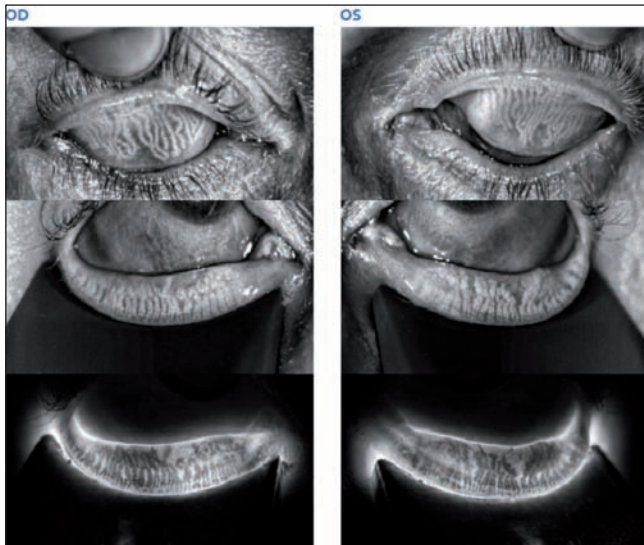


Figure 5. Vaste zone d'atrophie épithéliale en regard du kératocône de l'OG.



**Figure 6.** Meibographie quasi normale avec un degré d'atrophie inférieure à 25%.

## Commentaires et enseignements

Ces 2 cas cliniques illustrent l'intérêt des corrélations topographie – OCT épithélial cornéen – meibographie pour une analyse exhaustive des kératocônes.

Ils mettent en évidence 2 causes différentes d'atrophie épithéliale cornéenne qu'il ne faut pas confondre car les prises en charge sont très différentes.

L'aggravation des kératocônes par frottement oculaire est maintenant bien documentée [3,4]. Le patient doit donc être informé du danger de cette pratique et de la nécessité de l'éliminer définitivement.

Les dysfonctionnements meibomiens, avec ou sans atrophies glandulaires, sont à l'origine d'une sécheresse oculaire évaporative et peuvent créer et/ou augmenter l'envie irrépressible de se frotter les yeux.

Nous préconisons donc une analyse meibographique systématique de tous les patients atteints d'un kératocône, afin de diagnostiquer et de traiter les dysfonctionnements meibomiens très fréquemment associés à cette dystrophie cornéenne et à l'origine des frottements aggravants de la déformation cornéenne.

## Références bibliographiques

- [1] Kanellopoulos AJ, Asimellis G. In vivo three-dimensional corneal epithelium imaging in normal eyes by anterior-segment optical coherence tomography: a clinical reference study. *Cornea*. 2013;32(11):1493-8.
- [2] El Maftouhi A, Baudouin C. OCT et sécheresse oculaire. *Les Cahiers d'Ophtalmologie* 2019;225(2):32-7.

- [3] Gatinel D. Keratoconus. What's the rub? *Cataract and Refractive Surgery Today Eu*. April 2017.

- [4] Gatinel D. Les frottements répétés sont-ils la cause nécessaire et suffisante du kératocône ? *Réalités Ophtalmologiques* n°234 (septembre 2016).