



## Imagerie multimodale dans les uvéites postérieures

Michel Weber

Une part considérable du diagnostic et du suivi des uvéites postérieures revient à l'imagerie multimodale qui viendra soit documenter l'examen clinique, telle la rétinophotographie, soit le compléter en apportant des renseignements complémentaires grâce à la tomographie en cohérence optique, l'autofluorescence, l'angiographie à la fluorescéine, l'angiographie au vert d'indocyanine et l'OCT-angiographie.

### Rétinophotographie

Elle permet de documenter le trouble vitréen, l'atteinte rétinienne, choroïdienne, vasculaire et/ou papillaire. Les rétinophotos en couleurs peuvent être réalisées à l'aide d'un rétinographe non mydriatique (RNM) standard ou un rétinographe ultra grand champ (Clarus [Zeiss] ou Daytona, California, Silverstone [Optos]). Ces rétinographies nous aideront à préciser l'importance d'un trouble vitréen diffus ou à mettre en évidence la présence de voiles vitréens, l'existence d'une vascularite (artérielle ou veineuse), d'une rétinite (uni- ou multifocale), d'une choroïdite (uni- ou multifocale) et/ou d'une papillite.

### Tomographie en cohérence optique

La tomographie en cohérence optique (OCT) est devenue un outil incontournable dans le diagnostic et le suivi des atteintes et des complications maculaires de l'uvéite postérieure.

#### Vitré

L'OCT nous aide à préciser la présence ou non d'un Tyndall cellulaire du vitré pré-rétinien.

#### Œdème maculaire

On peut distinguer 5 aspects OCT :

- épaississement péricentral ;
- épaississement maculaire diffus ;
- œdème maculaire (OM) diffus ;
- œdème maculaire cystoïde (OMC) ;
- décollement séreux rétinien (DSR).

#### Anomalies de l'interface vitréorétinienne

- Membranes épirétiennes ;
- syndrome de traction vitréomaculaire.

Les scans de grande longueur (23 mm) nous aident à mieux appréhender les relations entre le vitré et la rétine.

#### Autres manifestations chorio-rétiniennes

- Effraction de la membrane limitante interne et envahissement vitréen, dans le cadre par exemple d'une rétinite candidosique.
- Zones d'hyperréflexivité de la rétine : les taches blanches dans la phase aiguë de l'épithéliopathie en plaques (AMPPE) et du syndrome des taches blanches multiples évanescences (MEWDS) ainsi que la rétinite toxoplasmique se manifestent en OCT comme des zones hyperréflexives des couches internes ou externes de la rétine, ou en lien avec des défauts de perfusion du plexus capillaire profond dans les *Paracentral Acute Middle Maculopathy* (PAMM) et plus profond dans l'*Acute Macular Neuroretinopathy* (AMN).
- Zones d'interruption de la jonction articles internes et articles externes (IS/OS) des photorécepteurs : elles sont présentes de façon transitoire dans le MEWDS et dans d'autres capillaropathies inflammatoires, et de façon plus définitive dans des syndromes paranéoplasiques (par exemple dans les rétinopathies associées au cancer).
- Amincissement rétinien, notamment des couches externes et de l'épithélium pigmentaire rétinien (EPR) au stade cicatriciel de foyer de rétinocoroïdite ou d'OM chronique.
- Hyperréflexivité et épaississement de l'EPR en lien avec des néovaisseaux choroïdiens d'origine inflammatoire.
- DSR retrouvé dans la maladie de Vogt-Koyanagi-Harada (VKH), ophtalmie sympathique, AMPPE, différentes atteintes chorio-rétiniennes infectieuses et également en lien avec une néovascularisation choroïdienne d'origine inflammatoire.

## Dossier

- Épaississement choroïdien observé à la phase active du VKH.
- Amincissement choroïdien constaté lors de différentes affections chorio-rétiniennes telles que la chorio-rétinopathie de Birdshot, à des stades plus ou moins cicatriciels de l'affection.
- Plis chorio-rétiniens pouvant accompagner différentes atteintes inflammatoires chorio-rétiniennes primitives ou secondaires à une sclérite postérieure.

### Autofluorescence

L'autofluorescence (AF) est un complément à l'imagerie rétinienne non invasive. Elle permet de visualiser la distribution de la lipofuscine présente dans l'EPR. Les zones d'hyper-autofluorescence sont un indicateur d'activité et/ou de récurrence de l'inflammation de l'EP, tandis que la transition vers l'hypo-autofluorescence montre la régression du processus inflammatoire. À l'inverse, l'atrophie de l'EPR ou des migrations pigmentaires se traduiront par des zones d'hypo-autofluorescence.

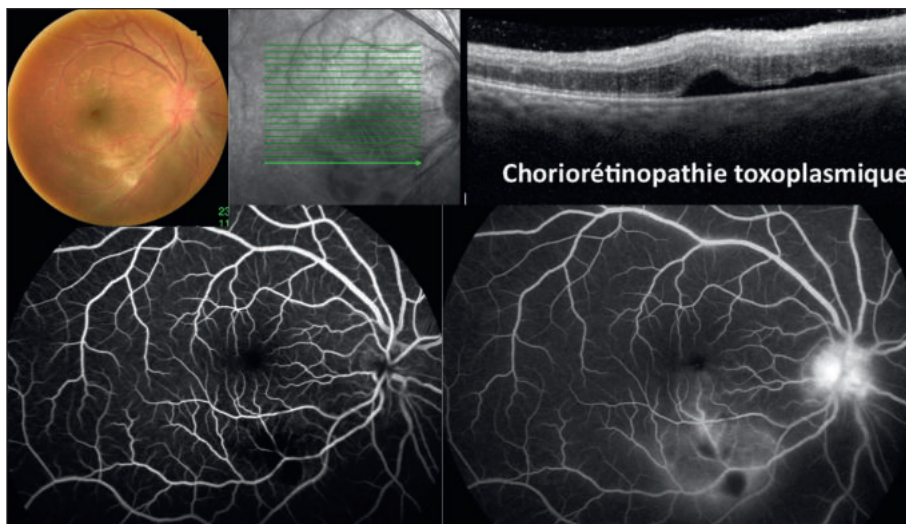
L'AF permettra par exemple de mettre en évidence des hypo-autofluorescences dans la chorio-rétinopathie de Birdshot, ainsi que des hyper-autofluorescences dans les taches actives de la choroïdite multifocale, dans la maladie de VKH, dans la choroïdite serpiginieuse et dans le MEWDS.

### Angiographie à la fluorescéine

Tout bilan d'une uvéite postérieure doit comprendre une angiographie à la fluorescéine (FLUO). C'est un examen qui permet de diagnostiquer l'ensemble de l'atteinte rétinienne et uvéale, et notamment la présence d'une vascularite (phlébite, artérite ou atteinte mixte), d'un OM, d'une non-perfusion ou d'une diffusion capillaire, d'une ischémie rétinienne, d'une atteinte papillaire. Cet examen permet ainsi de différencier une forme active d'une forme inactive, d'apprécier l'efficacité d'un traitement et de rechercher des complications (néovascularisation prérétinienne, choroïdienne...).

L'interprétation de la FLUO sera

**Figure 1.** Imagerie multimodale dans une rétino-choroïdite toxoplasmique avec le foyer visible à la RNM ; la présence de cellules inflammatoires dans le vitré, un DSR et une hyperréflexivité des couches internes de la rétine en OCT ; un effet masquage puis une hyperfluorescence centripète et une papillite à la FLUO.



fondée sur l'analyse des zones d'hypo- (effet masque ou anomalie de perfusion rétinienne) ou d'hyperfluorescence (effet fenêtre ou anomalies des vaisseaux, ou fuite ou accumulation ou imprégnation de colorant).

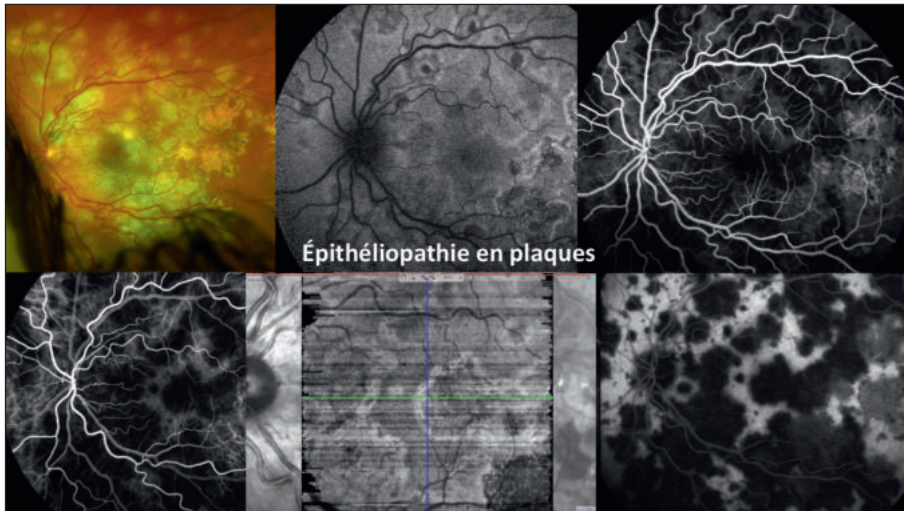
- La FLUO pourra, entre autres, permettre d'évoquer :
- des vascularites se traduisant par une diffusion ou une imprégnation de la fluorescéine au niveau des parois vasculaires artérielles (artérite), veineuses (phlébite), capillaires (capillarite) ou mixtes ;
  - des occlusions vasculaires rétinienne ;
  - une papillite ;
  - une chorio-rétinite toxoplasmique (*figure 1*) : hypofluorescence par effet masque aux temps précoces de l'AF, puis hyperfluorescence débutant par la périphérie de la lésion (hyperfluorescence dite centripète) ;
  - une AMPPE (*figure 2*) : les plaques sont responsables d'une hypofluorescence marquée du fond choroïdien aux temps précoces, puis deviennent progressivement hyperfluorescentes (par le bord pour les petites et par le centre pour les grandes) aux temps tardifs,
  - une choroïdite serpiginieuse : la lésion active se manifeste aux temps précoces par une hypofluorescence par effet masque, puis aux temps tardifs par une hyperfluorescence du bord vers le centre ; les cicatrices apparaissent hypofluorescentes avec un liseré hyperfluorescent ;
  - un syndrome de VKH (*figure 3*) : retard circulatoire de la choriocapillaire aux temps précoces, multiples points de diffusion sous-rétiniens aux temps veineux (*pin points*) et remplissage du ou des décollements séreux du neuro-épithélium ;
  - une chorio-rétinopathie de Birdshot (*figure 4*) : les taches sont, aux temps précoces, soit non invisibles, soit hyperfluorescentes par effet fenêtre, puis présentent une discrète hyperfluorescence aux temps tardifs. Elles sont en revanche bien visibles sur les clichés anérythres ;



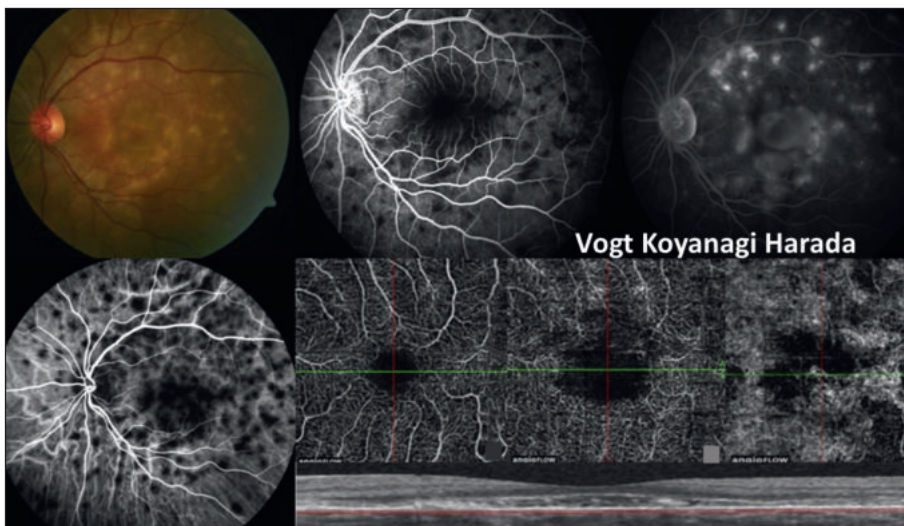
# Inflammation du segment postérieur

- une choréïdite multifocale : les lésions choroïdiennes non fluorescentes aux temps précoces de l'AF deviennent hyperfluorescentes aux temps tardifs ;

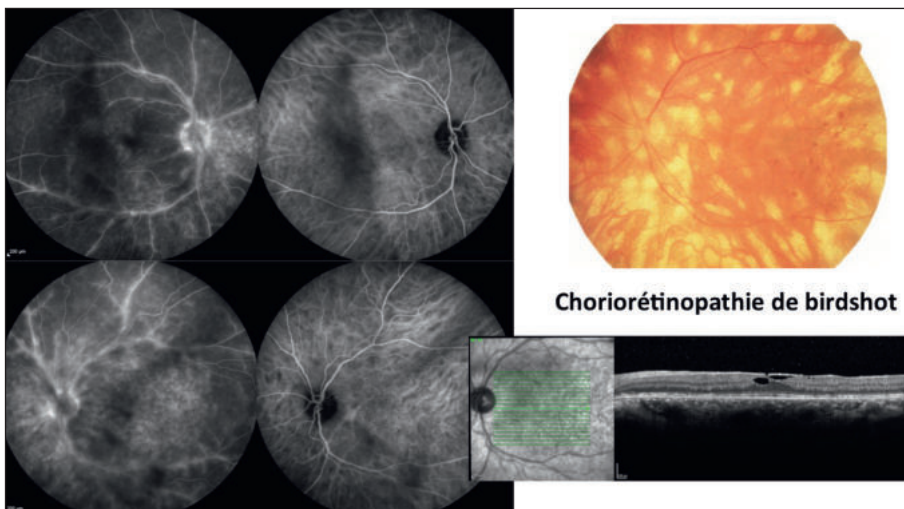
- un MEWDS montre une hyperfluorescence précoce des lésions puis une imprégnation tissulaire tardive ;  
- des occlusions vasculaires choroïdiennes aiguës se



**Figure 2.** Imagerie multimodale dans une AMPPE avec les plaques récentes aux contours flous associées à des cicatrices de l'EPR d'une poussée antérieure à la RNM ; des lésions discrètement hypo-autofluorescentes correspondant aux lésions actives associées à des cicatrices anciennes caractérisées par des hypo- et hyperfluorescences plus franches bordées d'un liseré hyper-autofluorescent ; les plaques récentes apparaissent hypo- et hyperfluorescentes aux temps précoces et intermédiaires de la FLUO, les plaques anciennes apparaissent sous la forme d'un effet fenêtré inhomogène en péri-maculaire temporale ; l'ICG et l'OCT en face centrée sur la choriocapillaire objectivent des défauts de perfusion de la choroïde en regard des plaques récentes.



**Figure 3.** Imagerie multimodale dans une maladie de VKH avec, en RNM, des lésions chorioretiniennes profondes, blanc jaunâtre, arrondies et de taille variable ; en FLUO on retrouve aux temps précoces de multiples zones de retard de remplissage choroïdien, puis aux temps intermédiaires des pinpoints avec un début de remplissage des DSR ; l'ICG retrouve des retards de perfusion de la choriocapillaire ; l'OCT-A, sans anomalie au niveau des plexus rétiens superficiel et profond, objective des défauts de perfusion de la choriocapillaire.



**Figure 4.** Imagerie multimodale dans une chorioretinopathie de Birdshot avec en RNM de nombreuses taches blanches vitiligeuses ; l'OCT objective une membrane épirétinienne ainsi qu'un OM sous la forme d'un œdème intrarétinien fovéaire ; la FLUO (clichés de gauche) objective une vascularite veineuse des gros troncs associée à une capillarite des 2 yeux ; l'ICG visualise les granulomes choroïdiens sous la forme de nombreuses taches hypo- et hyperfluorescentes en ICG en regard des taches blanches en RNM ; à noter que la présence des taches blanches n'est pas indispensable au diagnostic positif de la chorioretinopathie de Birdshot, à la différence des taches hypo- et hyperfluorescentes en ICG chez un patient porteur d'un HLA A29.

## Dossier

traduisent en angiographie par une hypofluorescence en secteur du fond choroïdien ; aux temps tardifs, l'angiographie peut mettre en évidence des îlots hyperfluorescents en mosaïque. Quelques jours plus tard, la dépigmentation de l'écran épithélial provoquera un effet fenêtre à l'origine d'une hyperfluorescence secondaire avec des taches d'Elschnig.

### Angiographie au vert d'indocyanine

En permettant une bonne visualisation de la choroïde, l'angiographie au vert d'indocyanine (ICG) est requise dans toute uvéite postérieure pour soit identifier une atteinte choroïdienne infraclinique, soit pour confirmer une atteinte choroïdienne suggérée par les données du fond d'œil et/ou des rétinoscopes et suivre une atteinte choroïdienne.

Elle permet de visualiser des :

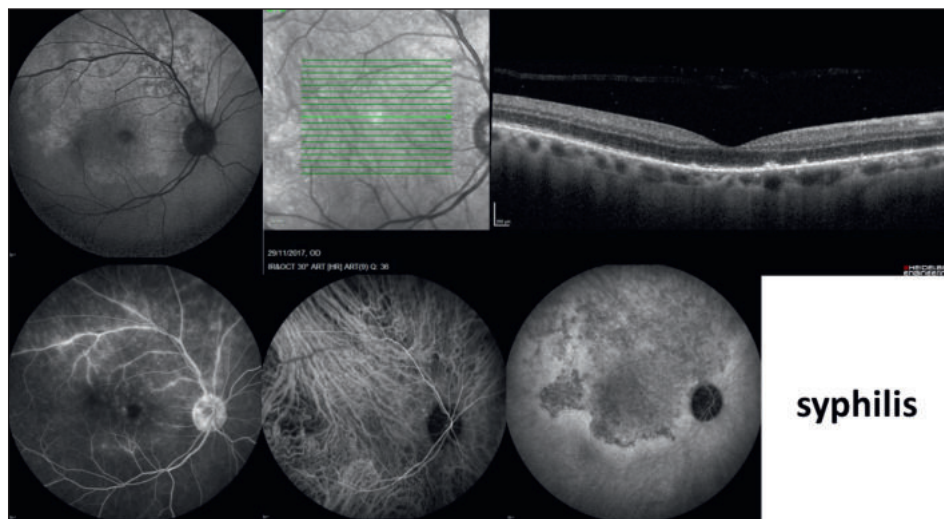
- l'hypofluorescence par non-perfusion ou l'hypoperfusion choriocapillaire, notamment dans l'AMPPE, la maladie de VKH et la choroïdite serpiginieuse ;
- l'hypofluorescence par effet masse dans le cas d'une infiltration (foyer inflammatoire) du stroma choroïdien. Ces masses empêchent la molécule d'ICG de diffuser à ce niveau, faisant apparaître ces lésions en négatif sous la forme de taches hypofluorescentes dans le cadre des uvéites sarcoïdiques, de la chorioretinopathie de Birdshot et d'autres atteintes infectieuses : hypofluorescence en plaques dans le cadre de la syphilis (figure 5) et d'autres atteintes infectieuses (tuberculeuse...) ;

- l'hyperfluorescence ICG s'applique le plus souvent dans 4 situations principales comprenant : une hyperfluorescence focale de vaisseaux choroïdiens enflammés, par exemple en phase aiguë de la maladie de VKH, visible pendant les minutes initiales de l'angiographie ; une hyperfluorescence choroïdienne diffuse produite par une exsudation d'ICG à partir de gros vaisseaux choroïdiens enflammés, s'ajoutant à la fluorescence « physiologique » provenant de la choriocapillaire ; des hyperfluorescences focales et punctiformes en cas de points de fuite lors d'un décollement séreux inflammatoire de l'épithélium pigmentaire et en phase angiographique tardive en cas de lésions granulomateuses connues pour fixer les molécules ICG ; et finalement une hyperfluorescence de la papille (habituellement non fluorescente en ICG) qui, lorsqu'elle est présente, signe une inflammation sévère.

### OCT-angiographie

L'OCT-angiographie (OCT-A) est particulièrement utile pour faire la part des choses entre un foyer de choroïdite et un néovaisseau choroïdien inflammatoire, notamment dans les choroïdites multifocales et la « *Punctate Inner Choroidopathy* ».

Elle permet aussi de visualiser des défauts de perfusion de la choriocapillaire dans les épithéliopathies en plaques, le VKH, la choroïdite serpiginieuse et les choroïdites multifocales, à la différence du syndrome des taches multiples évanescences qui ne présente aucun défaut de perfusion.



**Figure 5.** Imagerie multimodale dans une syphilis avec en autofluorescence une plaque plutôt hyper-autofluorescente ; en OCT, des cellules dans le vitré et des points hyperréfléctifs sous-rétiniens ; une vascularite veineuse des gros troncs temporaux supérieurs et papillite en FLUO ; et une plaque hypofluorescente en ICG persistant aux temps tardifs relativement pathognomonique d'une atteinte syphilitique.

#### Pour en savoir plus

Weber M, Herbert C. Apport des différentes imageries. In: Cohen SY, Gaudric A. *Rétine. Médecine Sciences* Lavoisier. 2012;4:3-38.  
 Ducos de Lahitte G, Chau Tran TH, Terrada C *et al.* In: Bodaghi B, Le Hoang P. *Uvéite. Elsevier Masson.* 2017;11.1:99-115.  
 Massamba N, Ducos de Lahitte G, Terrada C. In: Bodaghi B,

Le Hoang P. *Uvéite. Elsevier Masson.* 2017;11.2:116-23.  
 Herbert C. In: Bodaghi B, Le Hoang P. *Uvéite. Elsevier Masson.* 2017;11.3:125-37.  
 Le Lez ML, Halfon J. *Autofluorescence du fond d'œil. Médecine Sciences Lavoisier.* 2015;5:51-77.