Tuberculose oculaire : diagnostic et prise en charge actuelle

Hatem Zeghidi

Le diagnostic de tuberculose oculaire reste difficile à établir, en particulier en France, du fait de la faible endémie. Il repose le plus souvent sur l'association de manifestations cliniques avec une intradermoréaction (IDR) à la tuberculine et/ou un test au quantiféron positifs, parfois associés à des lésions pulmonaires suspectes (à la radiographie pulmonaire ou au scanner thoracique). Le traitement repose sur la quadrithérapie antituberculeuse, dont la durée et l'association des molécules peuvent être modulées selon le type d'atteinte, infectieuse ou immunologique.

La tuberculose est une maladie infectieuse bactérienne caractérisée par la présence histologique d'un granulome épithélioïde giganto-cellulaire avec nécrose caséeuse. L'absence d'atteinte pulmonaire n'exclut pas le diagnostic de tuberculose oculaire. Celle-ci peut être secondaire à une infection active ou, le plus souvent, à une réaction immunologique sans présence de l'agent infectieux au sein des structures oculaires. L'uvéite peut être antérieure et classiquement granulomateuse, synéchiante, récidivante. L'atteinte du segment postérieure peut être plus grave et plus sévère.

Épidémiologie

L'incidence de la tuberculose dans le monde est estimée à 10,4 millions de nouveaux cas par an, dont 1 million d'enfants, soit 142 cas/100 000 habitants. 61% des nouveaux cas sont déclarés en Asie et 26% en Afrique. L'Organisation mondiale de la santé (OMS) a pour objectif de développement durable de mettre un terme à l'épidémie de la tuberculose en 2030 [1].

En France, l'incidence est de 7,7/100 000 habitants, et de 5 000 nouveaux cas par an, dont 65% chez les hommes. L'atteinte pulmonaire est retrouvée dans 70% des cas [2].

Pathogénie

Après un premier contact avec le germe, 50% de l'inoculum bactérien va pénétrer dans les poumons, mais n'entraînera une primo-infection pulmonaire que dans 10% des cas. Dans les 90% restants, la tuberculose reste latente (*figure 1*) et peut se réactiver secondairement dans 10% des cas.

La pathogénie de la tuberculose oculaire est mixte, associant un mécanisme infectieux à un mécanisme d'hypersensibilité de type IV. Le *Mycobacterium tuberculosis* constitue la source d'antigènes responsables de l'inflammation oculaire soit par sa présence dans l'œil en faible quantité (insuffisante pour provoquer une infection oculaire), soit par une localisation extraoculaire. L'uvéite est donc secondaire à un mécanisme immuno-antigénique d'hypersensibilité de type IV. Les signes cliniques présents sont non spécifiques à type d'uvéite antérieure, vascularite diffuse et souvent bilatérale, ou encore œdème maculaire cystoïde. Tous ces signes surviennent en l'absence de foyer infectieux.

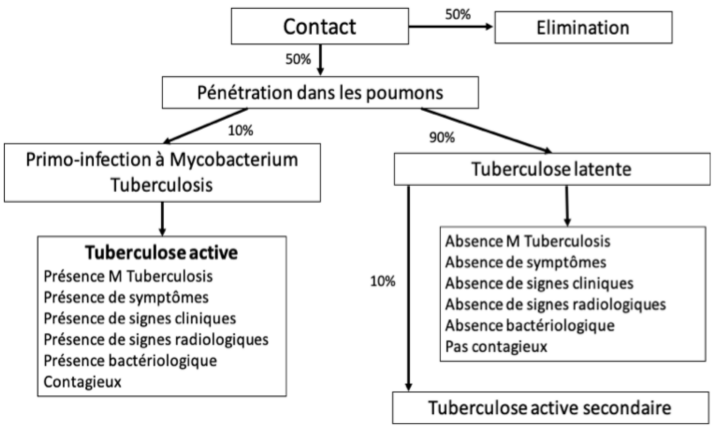

Figure 1.

Service d'ophtalmologie, hôpital Lariboisière, Paris ; clinique Les Martinets, Rueil-Malmaison

Manifestations cliniques

L'uvéite tuberculeuse peut prendre toutes les formes, elle peut être uni- ou bilatérale, aiguë récidivante ou chronique, granulomateuse ou non granulomateuse.

L'atteinte antérieure est rarement isolée (10 à 15%). Elle est classiquement granulomateuse, avec typiquement des synéchies postérieures à base large, des précipités rétrocornéens en graisse de mouton et des nodules iriens de Busacca ou de Koeppe. L'uvéite intermédiaire peut se voir dans 10 à 15% des cas, et l'uvéite postérieure, ou panuvéite, constitue la forme anatomoclinique la plus fréquente (70 à 80% des cas) [2].

Certaines présentations cliniques peuvent être très évocatrices (mais non spécifiques).

Tubercules choroïdiens (Bouchut)

Leur présence indique une dissémination hématogène. Ils sont fréquemment retrouvés lors d'une tuberculose systémique (jusqu'à 80%), leur nombre varie de 1 à 50 granulomes, ils sont disséminés, proches du pôle postérieur, de couleur jaunâtre, mesurant de 1/8 à plusieurs diamètres papillaires (*figure 2*). Sur le plan histologique, ce sont des granulomes épithélioïdes giganto-cellulaires avec nécrose caséeuse centrale [2]. Ils se manifestent typiquement à l'angiographie à la fluorescéine par une hypofluorescence précoce, suivie d'une hyperfluorescence tardive [3].

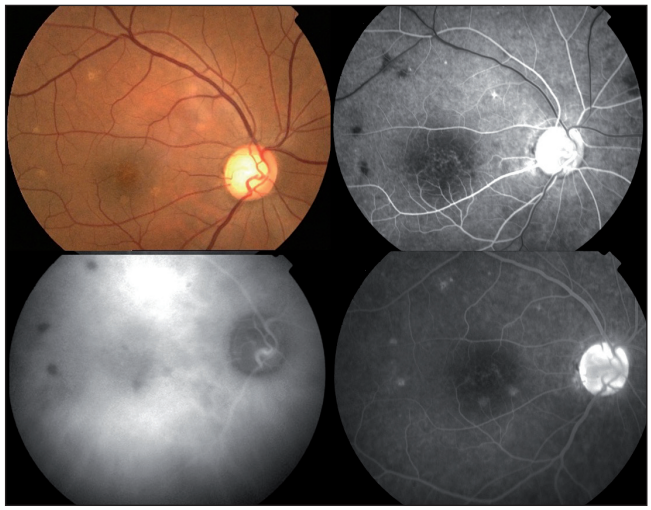

Figure 2. *Photographie du fond d'œil, angiographie rétinienne à la fluorescéine et à l'ICG de tubercules de Bouchut.*

Tuberculome choroïdien

C'est une lésion jaunâtre, unique, de grande taille (jusqu'à 7 mm de diamètre), située le plus souvent au pôle postérieur. Elle est rare mais très évocatrice de la tuberculose.

Choroïdite pseudo-serpigineuse

Il s'agit d'une choroïdite chronique, récurrente, d'évolution rampante, avec apparition initiale de lésions multifocales qui, en confluant, prennent l'aspect de lésions serpigineuses. L'atteinte peut être centrale et périphérique, avec coexistence de lésions cicatricielles et de lésions actives (*figure 3*). Il est important de connaître cette forme et de la différencier de l'aspect de choroïdite serpigineuse idiopathique (*tableau I*) [4].

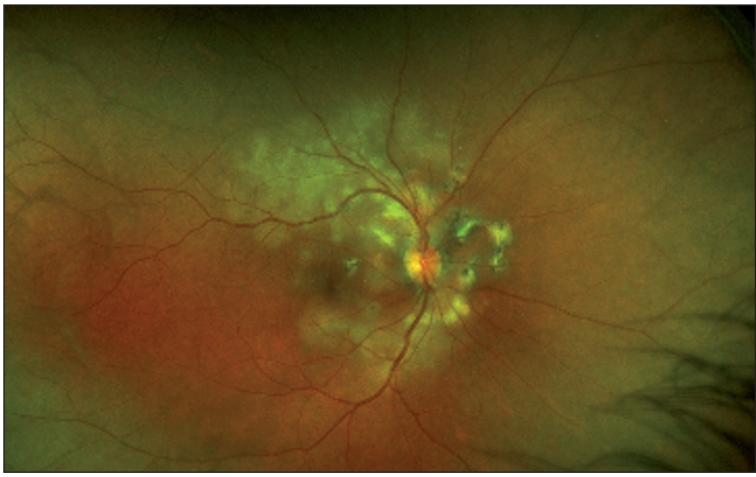

Figure 3. *Photographie du fond d'œil : choroïdite pseudo-serpigineuse.*

Tableau I. *Caractéristiques de la choroïdite serpigineuse idiopathique ou secondaire à la tuberculose.*

Choroïdite serpigineuse classique	Choroïdite pseudo-serpigineuse tuberculeuse
- Régions non endémiques	- Régions endémiques
- Atteinte bilatérale	- Atteinte uni- ou bilatérale
- Hyalite minime	- Hyalite significative
- Lésion étendue unique, s'étendant à partir de la papille, épargnant la périphérie	- Lésions multifocales au pôle postérieur et en périphérie
- Cicatrices atrophiques	- Cicatrices atropho-pigmentaires

Vascularite rétinienne

À type de périphlébite, capillarite, rarement artérite. La vascularite peut être isolée ou associée à une chorio-rétinite.

Maladie de Eales

Elle se manifeste par une vascularite occlusive, associée à une néovascularisation rétinienne, et des hémorragies intravitréennes récurrentes.

Diagnostic de la tuberculose oculaire

La confirmation du diagnostic de tuberculose reste difficile à établir sur le plan pratique entre la forme active (tuberculose maladie) et la forme latente (*tableau II*).

Certaines présentations cliniques peuvent être très évocatrices. Il faudra également rechercher une atteinte pulmonaire associée, à la radio ou au scanner thoracique, à type d'adénopathies médiastinales qui peuvent être calcifiées, et des anomalies parenchymateuses, notamment au niveau des lobes supérieurs [5].

Tableau II. *Éléments de diagnostic positif entre la forme latente et la forme active de la tuberculose.*

	Tuberculose latente	Tuberculose active
Contage	Oui	Oui
IDR	Positive : non spécifique Négative : possible si immunodépression	Positive : non spécifique Négative : possible si immunodépression
Imagerie thorax	Signes d'infection ancienne	Signes d'infection récente
Bactériologie	Négative	Positive
Anatomopathologie	Négative	Granulome giganto-cellulaire avec nécrose caséeuse
PCR (humeur aqueuse)	Négative	?

Présentations cliniques évocatrices

- Panuvéite ou uvéite postérieure.
- Uvéite antérieure granulomateuse (avec synéchies à base large étendues).
- Choroïdite pseudo-serpigineuse.
- Vascularite rétinienne (tendance occlusive), associée à des lésions de chorio-rétinite.
- Corticodépendance, corticorésistance, aggravation sous corticoïdes seuls.

Diagnostic de certitude

Il repose sur la mise en évidence du bacille tuberculeux au sein des tissus ou fluides oculaires [6].

Examen anatomopathologique : il peut être réalisé sur un œil énucléé, avec la présence du bacille tuberculeux au sein de l'épithélium pigmentaire qui va induire la formation d'un granulome épithélioïde, giganto-cellulaire avec nécrose caséeuse.

Examen bactériologique : l'examen standard de référence du diagnostic de certitude est l'examen avec cultures sur milieu Löwenstein-Jensen (3 à 8 semaines). Les bacilles sont acido-alcoolo-résistants, se colorant au Ziehl-Neelsen.

PCR : la spécificité et la sensibilité de la PCR sont excellentes chez les populations avec un examen bactériologique direct positif. En revanche, la sensibilité reste décevante si l'examen bactériologique direct est négatif. De plus, la PCR peut comporter des faux positifs et des faux négatifs, elle garde une faible valeur prédictive et reste peu utilisée en pratique courante.

Diagnostic de la tuberculose latente

L'IDR à la tuberculine : il n'y a pas de consens sur l'interprétation d'une positivité de l'IDR chez les populations où la tuberculose est endémique. L'IDR à la tuberculine présente des problèmes de sensibilité et de spécificité, du fait de la possibilité de faux négatifs (plus de 50%), surtout chez les immunodéprimés, mais aussi de la présence de faux positifs, particulièrement chez les patients vaccinés par le BCG (spécificité inférieure à 50%). De plus, l'IDR ne différencie pas une tuberculose active d'une forme latente.

Les tests de libération de l'interféron gamma (Interferon Gamma Release Assays, IGRA) : il s'agit de tests sanguins reposant sur le dosage de la production d'interféron gamma par les lymphocytes du patient en présence d'antigènes de *Mycobacterium tuberculosis*. Il existe 2 types de tests : le Quantiféron-TB Gold et le T-Spot TB. Le Quantiféron présente une meilleure spécificité que l'IDR car il n'est pas influencé par une vaccination préalable au BCG ou par la présence d'un autre *Mycobacterium*. En revanche, il ne distingue pas les formes actives des formes latentes. Il reste plus sensible que l'IDR chez l'immunodéprimé et n'est pas affecté par les antécédents de traitement par corticoïdes ou immunosuppresseurs. Il présente un coût supérieur qui reste à la charge des patients car non remboursé par l'Assurance maladie.

Traitement

Objectifs et impératifs

- Enrayer (si possible, définitivement) l'inflammation oculaire.
- Éviter une réactivation dans un site à haut potentiel de contagiosité : pulmonaire, laryngé.
- Surveillance étroite : traitement lourd, effets secondaires.

Molécules utilisées

- Isoniazide (Rimifon®) : 5 mg/kg/j, cp à 50 et 150 mg.
- Rifampicine (Rifadine®) : 10 mg/kg/j, cp à 300 mg.
- Pyrazinamide (Pirilène®) : 30 mg/kg/j, cp à 500 mg.
- Éthambutol (Myambutol®) : 20 mg/kg/j, cp à 400 mg.
- Rifater® : association INH, PZA, RFA (doses adaptées au poids : 5 cp/j entre 50 et 65 kg).
- Rifinah® : association INH et RFA.

Protocole

Quadrithérapie ou trithérapie de 2 mois, suivie d'une bithérapie pendant au moins 4 mois (ou plus). L'éthambutol est le plus souvent écarté en première intention en raison du risque de névrite optique dont la surveillance peut être difficile dans un contexte d'uvéite.

Ainsi la durée totale du traitement ne doit pas être inférieure à 6 mois, même dans le cas d'une tuberculose latente, et peut aller jusqu'à 9 ou 12 mois selon l'atteinte générale associée.

Corticothérapie systémique : son rôle est controversé et mal codifié. Elle permet néanmoins de neutraliser les phénomènes inflammatoires et la réactivation paradoxale. Elle est toujours indiquée en association au traitement antituberculeux dans les vascularites rétiniennes et les choroïdites.

Corticothérapie topique : elle est indiquée pour les uvéites antérieures.

Conclusion

Le diagnostic de tuberculose oculaire reste le plus souvent un diagnostic de présomption, d'une part en raison de la plus grande fréquence des formes latentes, et d'autre part à cause des difficultés d'apporter un élément de certitude diagnostique. Un traitement d'une durée suffisante permet de réduire les récidives, notamment dans les formes latentes.

Références bibliographiques

[1] MacNeil A, Glaziou P, Sismanidis C *et al.* Global epidemiology of tuberculosis and progress toward achieving global targets - 2017. MMWR Morb Mortal Wkly Rep. 2019;68(11):263-6.

[2] Trad S, Saadoun D, Errera MH *et al.* Ocular tuberculosis. Rev Med Interne. 2018;39(9):755-64.

[3] Massy R, Herbort CP. Contribution of dual fluorescein and indocyanine green angiography to the appraisal of presumed tuberculous chorioretinitis in a non-endemic area. J Ophthalmic Vis Res. 2017;12 (1):30-8.

[4] Testi I, Agrawal R, Mahajan S *et al.* Tubercular uveitis: nuggets from collaborative ocular tuberculosis study (COTS)-1. Ocul Immunol Inflamm. 2019;25:1-9.

[5] Petrushkin H, Sethi C, Potter J *et al.* Developing a pathway for the diagnosis and management of ocular tuberculosis. The pan-LOndon Ocular tuberculosis Pathway-LOOP. Eye (Lond). 2020;34(5):805-8.

[6] Shirley K, Dowlut S, Silvestri J *et al.* Presumed ocular tuberculosis in the United Kingdom: a British Ophthalmological Surveillance Unit (BOSU) study. Eye (Lond). 2020;34(10):1835-41.